

Disposición del conducto dentario inferior en el cuerpo mandibular. Estudio anatómico y tomográfico

Gutiérrez-Ventura F, Beltrán-Silva JA, Huamaní-Parra J, Abanto-Silva LE. Disposición del conducto dentario inferior en el cuerpo mandibular. Estudio anatómico y tomográfico. Rev Estomatol Herediana. 2009; 19(1):21-26.

RESUMEN

El objetivo del presente estudio fue determinar la distancia entre el conducto dentario inferior (CDI) y las tablas óseas lingual (TL), vestibular (TV) y basal (RB) en cuatro sectores del cuerpo mandibular. Se utilizaron diez mandíbulas que presentaban la región premolar y molar edéntula. Se evaluaron a través de tomografía espiral convencional (Cranex TOME multifunctional unit, Soredex, Finlandia) y en examen visual directo posterior a la osteotomía. Se realizaron mediciones desde el CDI hasta TL, TV y RB; a nivel del segundo premolar, primer molar, segunda molar y tercer molar. Los resultados obtenidos se evaluaron con las pruebas ANOVA, Kolmogorov-Smirnov y test de Levene que demostraron homogeneidad entre las medidas de los especímenes y las tomografías ($p > 0,05$). Para referir las medidas se utilizó ANOVA y Kruskal-Wallis donde se encontró que el diámetro del CDI y la distancia hacia la TL eran constantes en los cuatro sectores del cuerpo mandibular ($p > 0,05$). El diámetro del CDI presentó un rango de 2,3 mm a 2,6 mm y la distancia a TL de 2,5 mm a 2,8 mm. Las distancias a RB y TV presentaban diferencias estadísticamente significativas ($p < 0,05$). El presente estudio demuestra que el diámetro del CDI en el cuerpo mandibular tiende a ser constante y el CDI recorre el cuerpo mandibular con mayor proximidad a la TL.

Palabras clave: TOMOGRAFÍA COMPUTARIZADA ESPIRAL / MANDÍBULA / NERVIOS MANDIBULARES.

Location of the Inferior dental canal within the mandibular body. Anatomical and tomographic study

ABSTRACT

The aim of the current study was to determine the distance between mandibular canal (CDI) and the lingual (TL), labial (V) and basal cortical bone (RB) in four mandibular body areas. Ten mandibular bones showing premolar and molar edentulous region were used. They were assessed by Conventional Spiral Tomography (Cranex TOME multifunctional unit, Soredex, Finland) and a direct visual exam following osteotomy. Measures were made from CDI to TL, TV and RB? at second premolar, first molar, second molar and third molar level. The results were assessed by ANOVA, Kolmogorov-Smirnov and Levene tests that showed homogeneity among specimens measures and Tomographies ($p > 0,05$). ANOVA and Kruskal-Wallis were used to refer measures where CDI diameter and the distance to TL were constant in the four mandibular body areas ($p > 0,05$). CDI diameter showed a rank from 2.3mm to 2.6mm and a distance of 2.5mm to 2.8mm to TL. The distances to RB and TV showed statistically significant differences ($p < 0,05$). The current study shows that CDI diameter remains constant and that CDI runs through the mandibular body close to the TL.

Key words: SPIRAL COMPUTED TOMOGRAPHY / MANDIBLE / MANDIBULAR NERVE.

Freddy Gutiérrez Ventura¹
Jorge A. Beltrán Silva¹
Jaime Huamaní Parra¹
Lillie E. Abanto Silva²

¹Docente del Departamento Académico de Medicina, Cirugía y Patología Oral. Facultad de Estomatología. Universidad Peruana Cayetano Heredia.

²Cirujano - Dentista

Correspondencia

Freddy Gutiérrez Ventura
Calle Da Vinci 528 Urb. La Calera de la Merced -
Lima 34, Perú
Teléfono: (511) 2715506 - 998274209
e-mail: freddygutierrezv@hotmail.com

Recibido : 30 de abril del 2009

Aceptado : 05 de junio del 2009

Introducción

El conducto dentario inferior (CDI) es una estructura importante en la mandíbula que permite el recorrido del paquete vasculo-nervioso. Su conservación es vital para el normal funcionamiento del sistema estomatognático. Su recorrido inicia a nivel del foramen mandibular, en el límite posterior del tercio medio de la rama ascendente (1), y finaliza en el agujero mentoniano; al corte transversal tiende a ser redondeado. El CDI es el resultado de la osificación de tres procesos óseos durante la vida intrauterina, es por ello que su recorrido se divide regularmente en cuatro sectores: el sector de la rama,

el sector del ángulo, el sector del cuerpo mandibular y el sector del foramen mentoniano (2). Las investigaciones coinciden en que el CDI se encuentra en mayor porcentaje más cercano a la tabla ósea lingual y al margen inferior de la mandíbula (3-7).

La radiografía panorámica es un examen auxiliar de gran utilidad en odontología por su capacidad para reproducir diferentes estructuras óseas anatómicas; dentro de las cuales se encuentra el CDI. Éste se observa como dos líneas radiopacas paralelas que describen una banda radiolúcida dispuesta a ambos lados de la mandíbula, las cuales describen un recorrido oblicuo hacia arriba y

adelante inicialmente; luego hacia el ángulo mandibular presenta un camino rectilíneo muy próximo a la tabla ósea lingual para, finalmente, atravesar el espesor de la mandíbula de lingual a vestibular y emerger a través del agujero mentoniano dando la apariencia de una "S" itálica (2). La radiografía panorámica no describe su disposición en sentido transversal (bucolingual), omitiendo una parte importante para su adecuada orientación espacial. Por tal motivo, la tomografía se constituye en una herramienta fundamental para el estudio, por su exactitud para evaluar altura, ancho y relación espacial en el cuerpo mandibular (3).

Cuando se realizan procedimientos quirúrgicos en la mandíbula, tales como la colocación de implantes orales, osteotomías, distracción osteogénica, reducción de fracturas, exodoncias complejas en especial del tercer molar y biopsias; la posibilidad de producir injurias al paquete vasculonervioso está latente (3). El daño sobre éste puede ocasionar parestesia, hemorragias e infecciones en la región mandibular, complicando los tratamientos y provocando en algunos casos repercusión médico legal.

Por tal motivo, es importante tener conocimiento sobre la anatomía del CDI y a su vez apoyarse en exámenes auxiliares como la radiografía panorámica y la tomografía espiral para poder planificar una intervención quirúrgica. El propósito de la presente investigación fue evaluar la disposición del CDI en el cuerpo mandibular con respecto a la tabla ósea vestibular, lingual y basal en especímenes de mandíbulas humanas, al examen anatómico y con tomografía espiral.

Material y métodos

Para el presente estudio se obtuvieron 50 mandíbulas humanas del área de Anatomía Humana de la

Facultad de Estomatología de la Universidad Peruana Cayetano Heredia. De ésta población se seleccionaron diez especímenes que presentaban medidas óseas homogéneas, alvéolos de dientes permanentes a nivel de premolares y molares e integridad del cuerpo mandibular.

Los diez especímenes fueron evaluados mediante tomografía espiral en un equipo Cránex TOME multifuncional unit (Orion Co. Soderex, Helsinki, Finlandia), en cuatro sectores del cuerpo mandibular. Se marcaron las zonas a estudiar con una lámina fina de plomo de 1mm de grosor ubicados a nivel del segundo premolar (2PM), primer molar (1M), segunda molar (2M) y tercera molar (3M). Se diseñó un dispositivo para adaptar las mandíbulas al equipo y realizar los exámenes (Fig. 1).

Se obtuvieron radiografías panorámicas de los especímenes sobre las cuales se aplicó una guía tomográfica para reconocer la zona donde se realizaría la evaluación. Utilizando el programa de tomografía espiral convencional para el maxilar inferior, se realizaron cortes de 2mm de grosor con los siguientes parámetros de exposición: 57Kv, 56 segundos, 1,0-3,2mA;

utilizando un colimador rectangular y filtración adicional de 2 mm. Todas las evaluaciones utilizaron cassettes Kodak X-omat con pantallas médium (Eastman Kodak Company, Rochester Nueva York) y películas radiográficas AGFA orthoCP-g PLUS de 15 x 30 cm (AGFA-Gevaert, Buenos Aires, Argentina).

Se procesaron mediante un sistema AT-2000XR (Air Techniques Inc, Maryland, USA) en siete minutos y medio utilizando químicos automáticos (H-R Simona, USA). Obtenidas las tomografías se procedió a seccionar los especímenes utilizando discos diamantados biactivos de 2 cm de diámetro y 0,3 mm de espesor con un motor eléctrico de 30000 RPM, teniendo como parámetro, las zonas marcadas por las láminas de plomo.

Se realizaron mediciones en el cuerpo mandibular a nivel del segundo premolar (2PM), primer molar (1M), segunda molar (2M) y tercera molar (3M). En cada segmento obtenido se registró la siguiente información tanto en el estudio anatómico como en la tomografía:

1. Distancia de la cortical inferior del CDI al reborde basal (RB).
2. Distancia de la cortical interna del CDI a la tabla ósea lingual (TL).

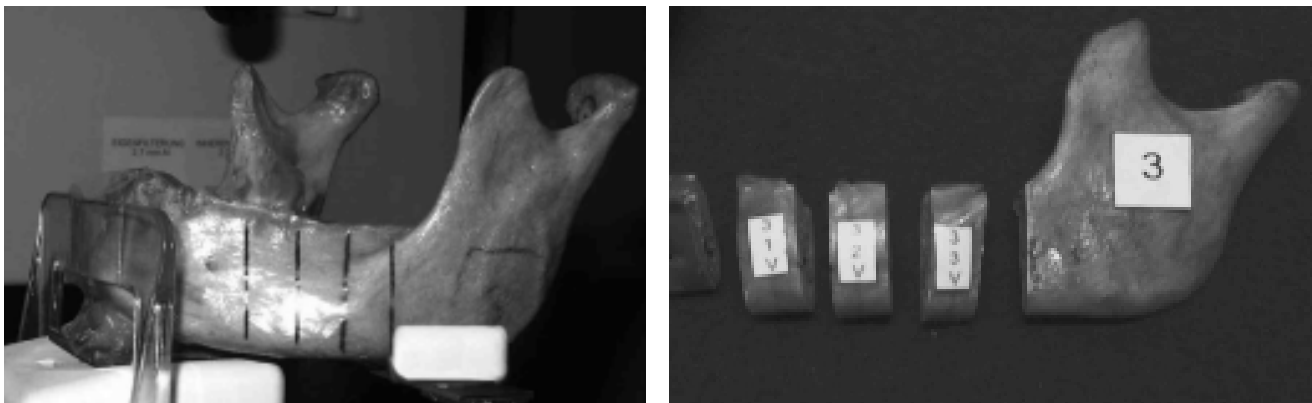


Fig. 1. Dispositivo diseñado para la ubicación de las mandíbulas en el equipo de tomografía espiral convencional Cranex Tome multifuncional unit (Soredex, Finlandia). También se observa las láminas de plomo dispuestas en el cuerpo mandibular indicando los cuatro sectores evaluados.

3. Distancia de la cortical externa del CDI a la tabla vestibular (TV).
4. Ancho del cuerpo mandibular a nivel del CDI (A).
5. Diámetro del conducto dentario inferior (DC) (Fig. 2).

Las medidas de las tomografías fueron realizadas por un especialista en Radiología oral y máxilofacial previamente calibrado en la utilización del sistema de medida. Las medidas de los especímenes fueron realizadas con un calibrador manual (Solingen, Berlín, Alemania) con una exactitud de 1/20 mm. Los datos se ingresaron según exámenes anatómico y tomográfico al programa estadístico SPSS versión 11.0. Se utilizaron las siguientes pruebas estadísticas: ANOVA, Kolmogorov-Smirnov y test de Levene para evaluar la homogeneidad y normalidad de los datos ($p>0,05$). La comparación de

las medidas utilizó el análisis de Kruskal-Wallis y ANOVA de una vía. Para realizar la comparación bivariada de los datos A, DC, RB, TL y TV se utilizó la prueba t de Student.

Resultados

Los datos reales obtenidos de los especímenes se utilizaron como *gold standard* para comprobar los datos de las tomografías. Se realizaron tres pruebas estadísticas: ANOVA, Kolmogorov-Smirnov y test de Levene en las que se obtuvieron todos los valores de significancia ($p>0,05$), lo que nos indica que existe homogeneidad entre las medidas (Tabla 1).

La tabla 2 muestra los rangos y promedios de las diferentes medidas en los cuatro segmentos del cuerpo mandibular. Las pruebas estadísticas ANOVA y Kruskal-Wallis indican

homogeneidad de las medidas hacia la tabla ósea lingual (TL) y del diámetro del conducto dentario inferior (DC) ($p>0,05$) para los valores de A, RB y TV; pero no diferencias estadísticamente significativas ($p>0,05$) para DC y TL. Los promedios para estas dos medidas fueron 2,5 mm y 2,7 mm respectivamente. Se compararon las medidas de acuerdo a la posición en el cuerpo mandibular a nivel de 2PM, 1M, 2M y 3M con la prueba t de Student. Al comparar el segmento 2PM/1M no se encontraron diferencias estadísticamente significativas en ninguna de las mediciones; lo mismo ocurrió al comparar 1M/2M ($p<0,05$). Se encontraron diferencias estadísticamente significativas al comparar 2PM/2M en las medidas A y RB. La comparación entre 2PM/3M y 1M/3M expresó diferencias a nivel

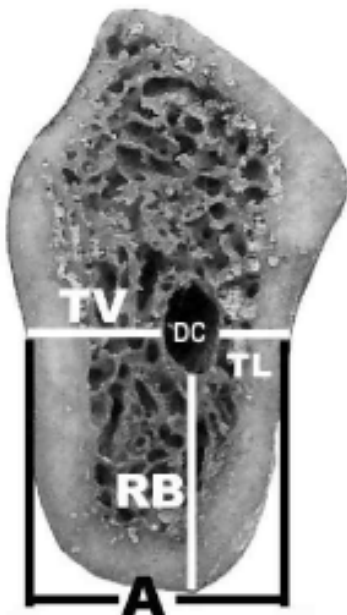


Fig. 2. Esquema de las cinco medidas realizadas en los especímenes y las tomografías. Ancho del cuerpo mandibular en la zona del conducto dentario inferior (A), diámetro del conducto dentario inferior (DC), distancia del conducto dentario inferior hacia la tabla ósea vestibular (TV), lingual (TL) y basal (RB).

Tabla 1. Pruebas estadísticas para ver la homogeneidad de la muestra.

	ANOVA	K-Smirnov	Test de Levene
Segundo premolar			
A	0,845	0,999	0,420
DC	0,567	0,999	0,223
TL	0,923	1,000	0,968
TV	0,753	1,000	0,721
RB	0,564	1,000	0,670
Primer molar			
A	0,830	0,922	0,710
DC	0,232	0,155	0,985
TL	0,988	1,000	0,945
TV	0,562	0,997	0,835
RB	0,927	0,983	0,349
Tercer molar			
A	0,657	0,994	0,575
DC	0,669	0,999	0,306
TL	0,622	0,999	0,845
TV	0,513	1,000	0,690
RB	0,944	1,000	0,849
Segundo molar			
A	0,796	0,996	0,244
DC	0,910	1,000	0,459
TL	0,918	1,000	0,929
TV	0,780	1,000	0,206
RB	0,957	1,000	0,834

Las pruebas estadísticas indican homogeneidad entre las medidas de los especímenes y tomográficas ($p>0,05$)

de TV. Se obtuvieron diferencias estadísticamente significativas en A y TV al comparar 2M/3M.

La tabla 3 muestra la comparación pareada de los diferentes resultados a través de la prueba "t" de Student. Los resultados en DC y TL no presentan diferencias estadísticamente significativas ($p > 0,05$)

La Tabla 4 muestra los promedios de las proporciones obtenidas entre TV y A, TL y A, RB y A en los cuatro segmentos del cuerpo mandibular. El ANOVA de una vía y el análisis de Kruskal-Wallis muestran diferencias significativas ($p < 0,05$) para los

valores de 2PM y 3M. Las proporciones obtenidas en 1M y 2M se muestran homogéneas ($p > 0,05$). Es de resaltar que la proporción de RB con A obtiene una media de 0,65.

Discusión

La principal ventaja de la tomografía frente a las radiografías dentales convencionales, periapical o panorámica, cuando se utiliza en la región posterior de la mandíbula; es la relativa exactitud con la cual podemos observar la altura, el ancho óseo y la relación espacial con el conducto dentario inferior (8).

La calidad final de la tomografía depende de la habilidad con la cual

el operador ubica al paciente, los factores de exposición, el movimiento que realiza el sistema y las condiciones del procesado. Cualquier desviación del paciente durante el examen resulta en la disminución de la resolución y nitidez de la imagen (9,10). En el presente estudio se diseñó un dispositivo que permitiera la ubicación de los especímenes en su posición ideal, lo que condicionó un plano de corte exacto, optimizando la imagen tomográfica y la evaluación del conducto dentario inferior. La nitidez y resolución que se observa en las tomografías convencionales va a depender en gran medida del tipo de movimiento que realiza el equipo (11-13). El presente estudio se realizó con un equipo Cranex Tome (Soredex, Finlandia), que efectúa cuatro y medio giros sobre un eje horizontal, dando como resultado un movimiento de tipo espiral. Este tipo de complejidad en el movimiento resulta en una óptima calidad de imagen tomográfica. Además es importante anotar que la tomografía espiral muestra mejor los bordes del conducto dentario inferior que la tomografía lineal e hipocicloidal (9-11), lo cual se corrobora en nuestro estudio. Los textos de anatomía no describen al detalle el recorrido y las relaciones espaciales del CDI. Reportes de la literatura identifican la relación del CDI con sus estructuras adyacentes, a demás de mencionar sus probables dimensiones en ancho y altura (14). Greenwood et al. (15) en su estudio clínico observan durante las cirugías mandibulares las relaciones anatómicas del CDI y su disposición ascendente en la rama mandibular para terminar en el foramen mandibular. En el presente estudio encontramos que la distancia del borde basal hacia el CDI asciende

Tabla 2. Promedios y rangos de las diferentes medidas en los cuatro segmentos del cuerpo mandibular. Pruebas Kruskal-Wallis (K-W) y ANOVA.

	2PM	1PM	2M	3M	media	K-W	ANOVA
A	10,9 (9-13)	12,0 (10-14)	12,7 (11-15)	11,2 (9-15)	11,70	0,049	0,036
DC	2,3 (2-3)	2,4 (2-4)	2,5 (2-3.5)	2,6 (2-3)	2,45	0,259	0,491
TL	2,8 (1-5)	2,7 (1.5-5)	2,8 (2-4)	2,5 (1.5-4)	2,70	0,783	0,631
TV	6,0 (5-9)	7,1 (4.5-10)	7,4 (5.5-10.5)	5,9 (3.5-10.5)	6,60	0,046	0,032
RB	8,2 (7-10)	7,8 (7-9)	8,2 (7-11)	9,5 (8-12.5)	8,43	0,015	0,009

Tabla 3. Prueba t de Student para la comparación pareada de los resultados.

	2PM/1M	2PM/2M	2PM/3M	1M/2M	1M/3M	2M/3M
A	0,088	0,008	0,682	0,267	0,245	0,039
DC	0,695	0,346	0,094	0,709	0,343	0,492
TL	0,749	1,000	0,473	0,688	0,686	0,331
TV	0,105	0,041	0,892	0,679	0,148	0,073
RB	0,219	1,000	0,026	0,343	0,002	0,050

Tabla 4. Promedios de las proporciones obtenidas entre TV y A, TL y A, RB y A en los cuatro segmentos del cuerpo mandibular.

	2PM	1M	2M	3M	
TV / A	0,55	0,59	0,58	0,53	Media
	0,048	0,645	0,631	0,009	Kruskall-Wallis
	0,007	0,738	0,084	0,032	ANOVA
	0,25	0,23	0,22	0,22	Media
TL / A	0,041	0,247	0,354	0,036	Kruskall-Wallis
	0,003	0,841	0,124	0,021	ANOVA
	0,75	0,65	0,65	0,84	Media
	0,014	0,247	0,584	0,002	Kruskall-Wallis
RB / A	0,001	0,358	0,097	0,025	ANOVA

gradualmente desde el primer molar (7,8 mm) hacia el tercer molar (9,5 mm).

La distancia del CDI hacia TV presenta una media de 6,6 mm. Con un rango desde 5,9 hasta 7,4 mm. Para los cuatro sectores trazados en el cuerpo mandibular, se obtuvieron diferencias estadísticamente significativas ($p < 0,05$) con las pruebas de ANOVA y Kruskal-Wallis. Al comparar nuestros resultados con el estudio de Gowgiel (16) encontramos similitud en las distancias hacia la TV demostrando gran variabilidad en los diferentes sectores del cuerpo mandibular.

La evaluación tomográfica demostró que el CDI se encuentra entre 2,5 mm y 2,8 mm de TL a nivel del cuerpo mandibular, con un patrón de distribución homogéneo para los cuatro sectores evaluados ($p > 0,05$). Ylikontiola et al. (3) reportaron quirúrgicamente un rango en la distancia de TL al CDI de 2,1 mm a 2,4 mm, lo cual corrobora nuestros resultados.

El diámetro del conducto dentario inferior (DC) presenta homogeneidad en su recorrido por el cuerpo mandibular ($p > 0,05$), con un rango de 2,3 mm a 2,6 mm. De manera similar Ylikontiola et al. (3) obtuvieron un promedio en el diámetro del CDI de 2,1 mm con un rango de 1,2 a 3,0 mm. e Ikeda et al. (17), al medir el diámetro del CDI utilizando resonancia magnética encontraron un rango de 2,2 mm a 3,0 mm. En nuestro estudio las evaluaciones se realizaron con tomografía convencional a diferencia de nosotros, otros autores utilizaron tomografía computarizada y resonancia magnética para sus evaluaciones; encontrando valores similares a los nuestros (3,5,14,16, 17).

La distancia del CDI a TL es

menor que su distancia hacia RB y TV, en los diferentes sectores evaluados del cuerpo mandibular. Este resultado concuerda con los datos revisados en la literatura (16) además esta medida se presenta homogénea para los cuatro sectores evaluados, no habiendo encontrado datos similares en la literatura.

Nuestro estudio evalúa proporciones entre el ancho mandibular (A) y la tabla ósea vestibular (TV), lingual (TL) y basal (RB) en los cuatro segmentos del cuerpo mandibular. Las pruebas estadísticas de ANOVA y Kruskal-Wallis muestran homogeneidad en los valores obtenidos a nivel de primer (1M) y segundo molar (2M). Para estos dos sectores la distancia del CDI a la TV es del 58% al 59% del ancho mandibular (A); y la distancia del CDI a la TL es del 22% al 23% de A. Estas proporciones no las hemos encontrado reportadas en la literatura.

La proporción obtenida a nivel de primer y segundo molar entre RB y A es de 0,65. Este dato puede ser de suma importancia en la planificación quirúrgica del cuerpo mandibular a nivel de primer y segundo molar, porque nos indica que la distancia de CDI al borde basal (RB) es el 65% del ancho mandibular. Esta proporción tampoco la hemos encontrado reportada en la literatura.

Con la proporción obtenida entre RB y A se puede especular que al evaluar una radiografía panorámica, la distancia que se observe entre la cortical inferior del conducto dentario y el borde basal a nivel de primer y segundo molar equivale al 65% del ancho mandibular en la zona del CDI. Este dato podría ayudar en gran medida al profesional que desee realizar una cirugía en esta región, permitiéndole orientar su tratamiento

al tener un valor aproximado del ancho del reborde óseo en la región.

Los datos encontrados pueden orientar al clínico durante la planificación y ejecución de tratamientos quirúrgicos. Para realizar cirugías ortognáticas la evaluación del conducto dentario deberá resaltar su proximidad hacia la tabla ósea lingual que facilitaría su ejecución. También durante la colocación de implantes dentales se debe priorizar en la orientación hacia la tabla ósea vestibular por presentar menor riesgo de injuria al paquete vasculonervioso. Uno de los principales problemas que ocurre en el tratamiento de los pacientes con implantes dentales es la falta de una adecuada planificación. La Asociación Americana de Radiología Oral y Maxilofacial (AAOMR) recomienda diferentes estudios tomográficos para ser utilizados en los casos de implantes dentales, con la finalidad de mostrar los límites óseos que ayuden a determinar no sólo las dimensiones del implante sino su trayectoria ósea (18).

La utilización de tomografías cuando se realizan cirugías próximas al conducto dentario inferior es fundamental, ya que existe una alta posibilidad de producir injurias al paquete vasculonervioso (11).

Conclusiones

- La tomografía espiral convencional reproduce con exactitud las dimensiones óseas del cuerpo mandibular.
- Se encontró homogeneidad entre los valores de las medidas obtenidas en los especímenes clínicos y en las tomografías.
- Los valores de A, RB y TV presentaron diferencias significativas; a diferencia de DC y TL.
- La distancia del borde basal hacia el CDI asciende gradualmente

desde el primer molar hacia el tercer molar.

- El CDI recorre el cuerpo mandibular orientado hacia la tabla ósea lingual.
- El diámetro del conducto dentario inferior (DC) presenta homogeneidad en su recorrido por el cuerpo mandibular.
- La distancia del CDI a TL es menor que su distancia hacia RB y TV, en los diferentes sectores evaluados del cuerpo mandibular.

Referencias bibliográficas

1. da Fontoura RA, Vasconcellos HA, Campos AE. Morphologic basis for the intraoral vertical ramus osteotomy: anatomic and radiographic localization of the mandibular foramen. *J Oral Maxillofac Surg.* 2002; 60(6):660-5.
2. Poirot G, Delattre JF, Palot C, Flament JB. The inferior alveolar artery in its bony course. *Surg Radiol Anat.* 1986; 8(4):237-44.
3. Ylikontiola L, Moberg K, Huuonen S, Soikkonen K, Oikarinen K. Comparison of three radiographic methods used to locate the mandibular canal in the buccolingual direction before bilateral sagittal split osteotomy. *Oral Surg Oral Med Oral Pathol Oral Radiol Endod.* 2002; 93(6):736-42.
4. Kieser JA, Paulin M, Law B. Intrabony course of the inferior alveolar nerve in the edentulous mandible. *Clin Anat.* 2004; 17(2):107-11.
5. Jin H, Kim BG. Mandibular osteotomies after drawing out the inferior alveolar nerve along the canal. *Aesthetic Plast Surg.* 2003; 27(2):126-9.
6. Li N, Zhao B, Tan C. [Intramandibular course and anatomic structure of the inferior alveolar nerve canal]. *Zhonghua Kou Qiang Yi Xue Za Zhi.* 2001; 36(6):446-7. Chinese.
7. Levine MH, Goddard AL, Dodson TB. Inferior alveolar nerve canal position: a clinical and radiographic study. *J Oral Maxillofac Surg.* 2007; 65(3):470-4.
8. Frederiksen NL. Diagnostic imaging in dental implantology. *Oral Surg Oral Med Oral Pathol Oral Radiol Endod.* 1995; 80(5):540-54.
9. Bou Serhal C, Jacobs R, Persoons M, Hermans R, van Steenberghe D. The accuracy of spiral tomography to assess bone quantity for the preoperative planning of implants in the posterior maxilla. *Clin Oral Implants Res.* 2000; 11(3):242-7.
10. Mayfield-Donahoo TL, Stokely EM, Jeffcoat MK. Blur reduction of conventional film-based tomograms for pre-surgical evaluation of potential mandibular implant sites. *J Periodontol.* 1997; 68(4):362-8.
11. Bou Serhal C, van Steenberghe D, Quirynen M, Jacobs R. Localisation of the mandibular canal using conventional spiral tomography: a human cadaver study. *Clin Oral Implants Res.* 2001; 12(3):230-6.
12. Butterfield KJ, Dagenais M, Clokie C. Linear tomography's clinical accuracy and validity for presurgical dental implant analysis. *Oral Surg Oral Med Oral Pathol Oral Radiol Endod.* 1997; 84(2):203-9.
13. Gröndahl K, Ekestubbe A, Gröndahl HG, Johnsson T. Reliability of hypocycloidal tomography for the evaluation of the distance from the alveolar crest to the mandibular canal. *Dentomaxillofac Radiol.* 1991; 20(4):200-4.
14. Carter RB, Keen EN. The intramandibular course of the inferior alveolar nerve. *J Anat.* 1971; 108(Pt 3):433-40.
15. Greenwood M, Corbett IP. Observations on the exploration and external neurolysis of injured inferior alveolar nerves. *Int J Oral Maxillofac Surg.* 2005; 34(3):252-6.
16. Gowgiel JM. The position and course of the mandibular canal. *J Oral Implantol.* 1992; 18(4):383-5.
17. Ikeda K, Ho KC, Nowicki BH, Houghton VM. Multiplanar MR and anatomic study of the mandibular canal. *AJNR Am J Neuroradiol.* 1996; 17(3):579-84.
18. Tyndall DA, Brooks SL. Selection criteria for dental implant site imaging: a position paper of the American Academy of Oral and Maxillofacial radiology. *Oral Surg Oral Med Oral Pathol Oral Radiol Endod.* 2000; 89(5):630-7.