

Granuloma inguinal (Donovanosis) de la encía y regiones submandibulares

Delgado WA, Gotuzzo E, Meneses LV, Lama JR. Granuloma inguinal (Donovanosis) de la encía y regiones submandibulares. Rev Estomatol Herediana 2005;15(1): 60 - 66

RESUMEN

El granuloma inguinal (Donovanosis) de la cavidad oral es muy raro, sin embargo representa la manifestación extragenital más frecuente de esta infección producida por la bacteria gram negativa *Calymmatobacterium granulomatis*. Se describe un caso de donovanosis gingival en un hombre homosexual de 19 años de edad. Las lesiones gingivales se presentaron como úlceras microgranulomatosas combinadas con zonas esponjosas. El paciente también tenía lesiones en las regiones submandibulares y perianal. El diagnóstico se estableció por biopsia gingival. En este tejido, las secciones teñidas con hematoxilina - eosina mostraron una marcada reacción granulomatosa compuesta por histiocitos, mezclados con abundante cantidad de neutrófilos y pocas células plasmáticas. Los cuerpos de Donovan fueron identificados usando la coloración de Warthin-Starry. Se discute el diagnóstico clínico diferencial así como el cuadro histopatológico. Considerando el comportamiento sexual del paciente se sugiere que el compromiso gingival y submaxilar probablemente representaban múltiples sitios primarios de infección por *C. granulomatis*. Sin embargo, la autoinoculación no puede ser descartada. Donovanosis debe ser considerado en el diagnóstico diferencial de lesiones granulomatosas que afectan la mucosa oral, particularmente cuando se presentan en pacientes promiscuos.

Palabras clave: GRANULOMA INGUINAL / DONOVANOSIS / ENCÍA. patología

Granuloma inguinale (Donovanosis) of the gingiva and submandibular regions

ABSTRACT

Granuloma inguinale (Donovanosis) of the oral cavity is uncommon, however it represents the most frequent extragenital manifestation of this infectious disease produced by the gram negative bacterium, *Calymmatobacterium granulomatis*. A case of gingival donovanosis in a 19 year-old homosexual man is described. The gingival lesions appeared as a painless microgranulomatous ulceration combined with spongy masses. The patient also had lesions in the submandibular region and anal areas. The diagnosis was established by gingival biopsy. In this tissue, hematoxylin and eosin (H&E) stained sections showed a marked granulomatous histiocytic reaction mixed with many neutrophils and few plasma cells. Donovan bodies were identified using the Warthin-Starry stain. Reference is made to the clinical differential diagnosis as well as to the histologic picture. The sexual behavior of the patient, suggest that the gingival involvement probably represented one of the multiple primary sites of *C. granulomatis* infection. However, autoinoculation can not be discarded. Donovanosis should be considered in the differential diagnosis of granulomatous lesions affecting the oral mucosa, particularly when they occur in sexually promiscuous patients.

Keywords: GRANULOMA INGUINALE / DONOVANOSIS / GINGIVA. pathology

Wilson A. Delgado^{1,2}
Eduardo Gotuzzo²
Leopoldo V. Meneses¹
Javier R. Lama²

¹Docente del Departamento Académico de Medicina, Cirugía y Patología Oral. Facultad de Estomatología.
²Instituto de Medicina Tropical "Alexander von Humboldt".
Universidad Peruana Cayetano Heredia.

Correspondencia

Wilson A. Delgado,
Av. Honorio Delgado 430, AP 4314 Lima - Perú.
Fax: +51 1 381-1940.
E-mail: wdelgado@upch.edu.pe

Aceptado para publicación : 18 de junio del 2005

Introducción

Donovanosis es una infección transmitida sexualmente por la bacteria gram negativa *Calymmatobacterium granulomatis*. Esta infección es conocida comúnmente como granuloma inguinal debido a que la infección afecta predominantemente las áreas anogenitales. La enfermedad fue descrita por primera vez en la India por McLeod bajo el nombre de "úlceras serpiginosas" (1). En 1905, Donovan (2) describió a la bacteria en el exudado de una lesión oral granulomatosa proveniente de un paciente que tenía al mismo tiempo una lesión genital. Actualmente su identificación en el microscopio de luz se conoce como cuerpos de Donovan.

La lesión primaria comienza como una pequeña pápula o nódulo indurado, después de un periodo de incubación de una a cuatro semanas; aunque se han reportado periodos de incubación más

largos (3). Las lesiones son típicamente indoloras. En hombres los sitios más comúnmente comprometidos son el prepucio, el surco coronal y el cuerpo del pene. En hombres homosexuales se han reportado lesiones en el recto (4). En mujeres las lesiones pueden ocurrir en la vagina, labios y región cervical (4).

La diseminación de la infección a través de la sangre, autoinoculación o por ambos medios puede dar como resultado lesiones secundarias en huesos, visceras y otras zonas de la piel (3-5). Lesiones primarias o secundarias de granuloma inguinal en mucosa oral han sido reportadas en hombres y en mujeres (6-12).

En este artículo se presenta un caso de donovanosis en un hombre homosexual de 19 años de edad, que presentaba esta infección en las encías del maxilar inferior, región submandibular y piel perianal cuyo diagnóstico se estableció en la biopsia gingival.

Reporte de caso

Un paciente de 19 años de edad que presentaba masas granulomatosas submandibulares bilaterales fue admitido en el Instituto de Medicina Tropical Alexander von Humboldt de la Universidad Peruana Cayetano Heredia. El paciente refirió que hace 18 meses le aparecieron nódulos subcutáneos en ambas regiones submaxilares, que aumentaron lentamente de tamaño produciendo ulceraciones en la piel. Los nódulos crecieron hasta convertirse en masas exuberantes granulomatosas. En estas circunstancias le realizaron drenajes y le prescribieron dicloxacilina cuyas dosis desconoce. No le tomaron biopsias. El paciente continuó recibiendo diversos tipos de antibióticos, cuyos nombres desconoce, por periodos cortos sin ningún resultado beneficioso.

Al examen físico, el paciente lucía muy enfermo y débil, presentaba diarrea crónica y marcada anasarca. El exa

men abdominal reveló ascitis. No se palpaban ganglios y el examen del hígado y bazo era normal. En el escroto se apreciaba marcado edema. El paciente manifestó que era un trabajador sexual homosexual desde la edad de 14 años. Había tenido múltiples compañeros y muy rara vez usaba condón. También manifestó que siempre vivió en Lima y que nunca había viajado a la región de la selva o regiones aledañas. No había historia de tuberculosis o de otra enfermedad infecto-contagiosa.

Hallazgos en piel

En la región peri-anal existía una pápula ulcerada de forma irregular indolora de aproximadamente 3cm de diámetro. En ambas regiones submaxilares se observaba masas granulomatosas, ulceradas, costrosas, con descarga serosanguinolenta. Los bordes de las masas estaban bien delimitadas de la piel adyacente. Las lesiones sangraban con facilidad (Fig.1, 2). No se detectó linfadenopatía cervical.

Hallazgos orales

Toda la encía vestibular y lingual in-

ferior se observaba moderadamente hiperplásica y de aspecto esponjoso. En varias zonas la superficie gingival mostraba una superficie microgranulomatosa, con ulceración y sangrado (Fig. 3). La mucosa adyacente a un remanente radicular de la pieza 46 sangraba fácilmente(Fig. 4). Las lesiones gingivales eran asintomáticas y el paciente no estaba conciente de ellas. El resto de la mucosa, incluyendo la lengua y las amígdalas estaban normales. Aparte del remanente radicular el resto de los dientes se encontraban en buenas condiciones. Mediante una radiografía panorámica se demostró ausencia de alteraciones óseas.

Estudios de laboratorio

Se encontraron las siguientes alteraciones :

Hematocrito 19%	(N: 45%)
Velocidad de eritrosedimentación 58% mm/h	(N: 1-10mm/h)
Neutrófilos 83%	(55-70%)
Linfocitos 12%	(25-33%)
Proteínas totales 4.83 g/dl	(N: 6.1-7.9 g/dl)

Albumina sérica 1.5 g/dl	(N: 3.5-4.8 g/dl)
Globulina sérica 3.33 g/dl	(N: 2.6-3.1 g/dl)
Vit B12: 180.0 pg/ml	(N: 200-1000 pg/dl)
Acido fólico 2 ng/ml	(N: 3.0-25.0 ng/dl)

Dos pruebas de ELISA para VIH fueron normales, del mismo modo fueron negativas las pruebas de VDRL y HBsAg. En las muestras de frotices tomadas de la piel se encontraron cocos gram(+). La coloración de Ziehl-Neelsen fue igualmente negativa.

Biopsias gingivales

Las secciones teñidas con hematoxilina-eosina de biopsias tomadas de dos sitios diferentes de la encía vestibular mostraron presencia de histiocitos grandes, de citoplasma claro localizados inmediatamente debajo del epitelio, comprometiendo toda la lámina propia (Fig. 5). Junto con estas células se observaban numerosos neutrófilos y pocas células plasmáticas y linfocitos (Fig. 6). También existían áreas ulceradas. Dentro del citoplasma de los histiocitos se podía detectar, a mayor aumen-

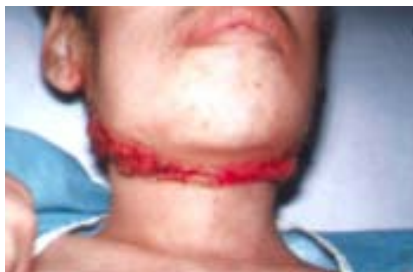

Figura 1. Masas granulomatosas submandibulares de forma triangular. *Bilateral triangular granulomatous submandibular masses.*

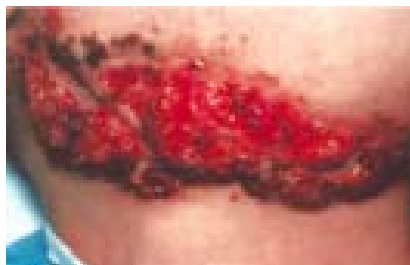

Figura 2. Detalle de la lesion exuberante y sangrante de la piel. *Details of the skin lesion.*

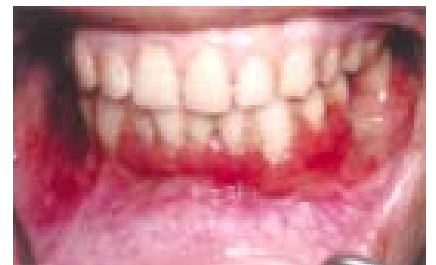

Figura 3. Hiperplasia gingival de apariencia esponjosa y de textura microgranulomatosa. La encía superior esta normal. *Gingival hyperplasia with spongy appearance and red microgranulomatous texture. The upper gingiva is normal.*

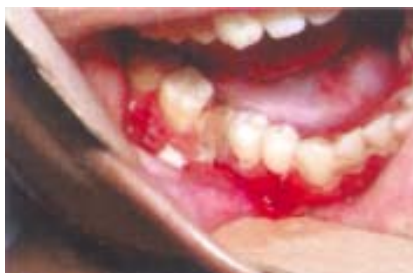

Figura 4. Ulceración microgranulomatosa alrededor premolares y molares inferiores. También se distingue el compromiso de la encía lingual. *Microgranulomatous ulceration around the molar and bicuspid lower teeth. Notice the involvement of the lingual aspect of the gingiva.*

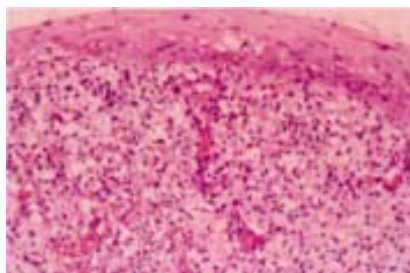


Figura 5. Acumulación de histiocitos de citoplasma amplio y claro en la lamina propia. También se distinguen neutrófilos y algunas células mononucleares. (H&E, x100). *Accumulation of large histiocytes with clear cytoplasm in the lamina propria. Also notice many neutrophils, and few mononuclear cells. (H&E, x100).*

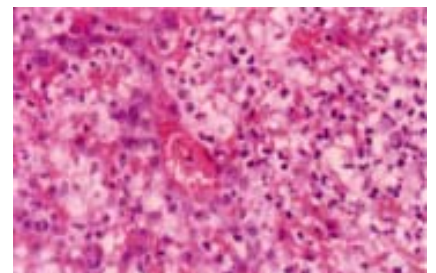


Figura 6. Histiocitos de citoplasma amplio y claro, entremezclados con neutrófilos y algunas células mononucleares. (H&E, x200). *Large histiocytes with clear cytoplasm, many neutrophils and few mononuclear cells. (H&E, x200).*

to, pequeños cuerpos ligeramente basofílicos. Las secciones teñidas con PAS y Ziehl-Neelsen fueron negativas, pero la coloración de Warthin-Starry reveló dentro de los histiocitos la presencia de pequeños bastones de color negro (Fig. 7). Este hallazgo conjuntamente con la historia del paciente estableció el diagnóstico de donovanosis.

Frotices

Después de haber establecido el diagnóstico histopatológico, se tomaron frotices de la lesiones submandibulares y gingivales, en los cuales la coloración de Warthin-Starry mostró la presencia de cuerpos de Donovan dentro de los histiocitos (Fig. 8).

Otras biopsias

Las biopsias tomadas de las regiones perianal y submaxilares mostraron cambios histopatológicos similares a los observados en los tejidos gingivales. La coloración de Warthin-Starry en estos tejidos también reveló cuerpos de Donovan.

Tratamiento

El paciente fue hidratado y recibió una dieta apropiada suplementada con Vitamina B12 y ácido fólico. La infección fue tratada con Doxiciclina en dosis de 100mg dos veces al día administrada durante 80 días. Las lesiones de piel desaparecieron lentamente, dejando cicatrices fibrosas en las regiones submandibulares (Fig. 9) y perianal. Las lesiones gingivales curaron sin dejar cicatriz (Fig. 10).

Discusión

Donovanosis o granuloma inguinal es una infección crónica, de progresión lenta moderadamente contagiosa producida por el microorganismo denominado *Calymmatobacterium granulomatis*.

Las lesiones usualmente se localizan en la piel de la región inguinal y anorectal. Afecta también los genitales y la mucosa oral. Ocasionalmente otras partes del cuerpo pueden estar comprometidas. Clínicamente se caracteriza por el desarrollo de masas carnosas, ulce-

radas, granulomatosas, indoloras que crecen lentamente. El diagnóstico definitivo se establece por detección de los cuerpos de Donovan en frotices o en biopsias tomadas de las zonas afectadas. Los cuerpos de Donovan están dentro del citoplasma de los histiocitos y se revelan usando coloraciones especiales.

Los frotices pueden ser teñidos con las técnicas de Giemsa, Leishman, Wright or Warthin-Starry. En las secciones de tejidos la tinción de Giemsa y particularmente las tinciones de plata como la de Warthin-Starryes son de gran utilidad para mostrar al microorganismo. La coloración de Warthin-Starry muestra claramente los cuerpos de Donovan como pequeños bastones oscuros que miden de 0.5-0.7um por 1-1.5 um (3).

El granuloma inguinal rara vez evoluciona a una infección sistémica. Sólo 25 % de casos o menos afecta la región inguinal, por ello Lal y Nicholas (1) propusieron el término "granuloma

donovani". Los interesados en todos los aspectos de esta infección pueden revisar los excelentes trabajos publicados por Hart (3) y Sowmini(13).

Las lesiones extragenitales son definidas como aquellas lesiones que se encuentran localizadas fuera de las áreas anogenital e inguinal (3). Se ha estimado que ocurren en cerca del 6% de los casos (14-17). Estas pueden corresponder a infección primaria, debido a autoinoculación vía los dedos del paciente o a diseminación hematogena. En niños, las lesiones han sido atribuidas a contacto directo con padres enfermos (18,19). La mucosa oral es la zona extragenital más comúnmente afectada (14,17). En un estudio realizado en la India, 50 (5.8%) de 858 pacientes con donovanosis mostraban compromiso oral. En 12 de estos pacientes, la enfermedad produjo lesiones en la piel del cuello y de la mandíbula (2).

En nuestro paciente las lesiones mayores estaban localizadas en la piel de la región submandibular y en la encía




Figura 7. Tinción de Warthin-Starry que muestra a los cuerpos de Donovan como estructuras bacilares dentro de los histiocitos. (x 400).

Warthin-Starry stain showing Donovan bodies as rod structures inside the histiocytes. (x 400).



Figura 8. Frotis de la encía con coloración de Warthin-Starry, que muestra un histiocito de citoplasma amplio conteniendo los cuerpos de Donovan. Alrededor se distinguen neutrofilos y algunos linfocitos. (x400).

Smear of the gingiva showing a large histiocyte containing Donovan bodies. Many neutrophils and some lymphocytes around the histiocyte. (Warthin-Starry, x400).

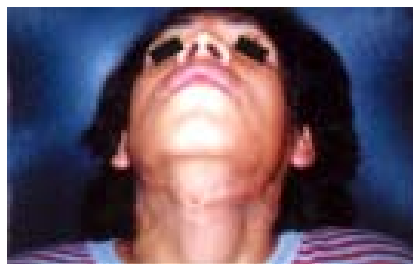


Figura 9. Las lesiones de la piel curaron dejando cicatrices fibrosas. Control a los dos años.

Skin lesions healed leaving fibrous scars. Two years follow up.

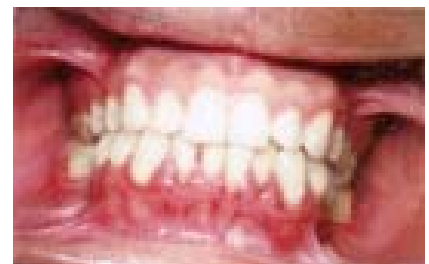

Figura 10. Las lesiones orales curaron sin dejar secuela. Control a los dos años.

Oral lesions healed without scarring. Two years follow up.

inferior. El paciente nunca consultó acerca de las lesiones ubicadas en las regiones perianal y gingival. El compromiso submandibular se presentó como masas granulomatosas, simétricas, indoloras, clínicamente eran muy semejantes a las lesiones de donovanosis que se desarrollan en el perineo (20,21).

Las lesiones de la cavidad oral estaban confinadas a toda la encía vestibular y lingual inferior y se manifestaron como ulceraciones microgranulomatosas combinadas con áreas de apariencia esponjosa. Las encías sangraban fácilmente durante la masticación y a la menor manipulación. De acuerdo a la presentación clínica, se consideraron los siguientes diagnósticos diferenciales: paracoccidiodomicosis, histoplasmosis y tuberculosis oral primaria.

El diagnóstico definitivo se estableció por estudio histopatológico de biopsias tomadas de la lesión gingival. Las secciones de H&E mostraban una marcada reacción histiocítica granulomatosa con numerosos neutrófilos y escaso número de células plasmáticas y linfocitos. Los cuerpos de Donovan fueron identificados dentro de los histiocitos usando la coloración de Warthin-Starry. La apariencia esponjosa de la encía, correspondía histológicamente a la acumulación superficial de grandes histiocitos que producía atrofia del epitelio.

Cuando se utiliza la coloración de Warthin-Starry es muy importante recordar que la *Klebsiella rhinoscleromatis* también se tiñe con esta técnica. La forma y tamaño de estos dos microorganismos son similares cuando se usa esta coloración (22). Recientemente, ha sido propuesta la reclasificación del *C.granulomatis* como *Klesiella granulomatis* debido al hecho que el microorganismo muestra un alto grado de identificación con especies de *Klebsiella* que son patógenos para los humanos (23).

La diferenciación entre donovanosis y rinoescleroma se establece considerando que rinoescleroma afecta la nariz y también el tracto respiratorio superior e inferior, siendo el compromiso oral muy

raro y cuando esto ocurre las lesiones están localizadas en el paladar blando y duro, encías y labio superior. Por otro lado, histológicamente se observan agregados compactos de histiocitos de citoplasma espumoso de apariencia xantomatosa, conteniendo algunos de ellos varios núcleos (células de Mikulicz), además existe un denso infiltrado de células plasmáticas y numerosos cuerpos de Russell (22,24). Los neutrófilos no son tan numerosos como en donovanosis.

Un aspecto notorio de este caso es la ausencia de lesiones en el resto de la cavidad oral, a pesar del extenso compromiso de la encía inferior y la prolongada duración de la infección. También es importante recalcar que no hubo compromiso sistémico, aún cuando, las lesiones de donovanosis persistieron por varios meses. El tratamiento con doxiciclina fue efectivo, dejando solamente secuelas cicatrizales en la piel pero no en la encía.

Puesto que el paciente tenía también compromiso de la región anal, es difícil probar que las lesiones gingivales o submaxilares representaban manifestaciones primarias o secundarias. El comportamiento sexual del paciente más bien sugiere que las tres áreas anatómicas afectadas representaban múltiples sitios primarios de infección por *C.granulomatis*. Sin embargo, no puede descartarse completamente la posibilidad que las lesiones submaxilares y orales hayan sido el resultado de autoinoculación.

El presente reporte es un excelente ejemplo de manifestación extragenital de donovanosis. Debido a que la cavidad oral representa el sitio extragenital más comunmente afectado y siendo las lesiones típicamente crónicas y asintomáticas, en el diagnóstico diferencial de lesiones granulomatosas de la mucosa oral, es fundamental considerar donovanosis. Esto es particularmente importante cuando en la historia del paciente no se obtienen datos epidemiológicos relacionados con infecciones granulomatosas endémicas y el paciente es sexualmente activo. La biopsia y el frotis teñidos con coloraciones

específicas son fundamentales para establecer el diagnóstico correcto.

Granuloma inguinale (Donovanosis) of the gingiva and submandibular regions

Delgado WA, Gotuzzo E, Meneses LV, Lama JR. Granuloma inguinale (Donovanosis) of the submandibular region and gingiva. Rev Estomatol Herediana 2005; 15(1):

Donovanosis is a sexually transmitted infection produced by the gram negative bacterium *Calymatobacterium granulomatis*. The disease was first described by McLeod in India under the name of "serpiginous ulcers" (1). Donovanosis is better known as granuloma inguinale, since this infection predominantly affects the anogenital areas. In 1905, Donovan (2) described the presence of what are now called "Donovan bodies" in the exudate from an oral granulomatous lesion of a patient who also had a genital lesion.

The primary lesion starts as a small papule or indurated nodule, usually occurring after an incubation period of one to four weeks; however, longer periods of incubation have been reported (3). Lesions are characteristically painless. In men the anatomical sites more commonly involved are the prepuce, coronal sulcus and penile shaft. Rectal lesions have been reported in homosexual men (4). In women, labial, vaginal and cervical lesions may occur (4).

Dissemination of donovanosis through hematogenous spread, self-inoculation or both, can result in bone, visceral and skin lesions (3,5). There are several reports of oral lesions of granuloma inguinale found in both men and women. Primary or secondary lesions affecting the oral mucosa have been reported (6-12).

A case of donovanosis involving the mandibular gingiva, submandibular region and perianal skin in a 19-year old homosexual man is described.

Case report

A 19 year old man with bilateral submandibular granulomatous masses

was admitted to the Tropical Medicine Institute Alexander von Humboldt of the Peruvian University Cayetano Heredia. Eighteen months before he had developed subcutaneous nodules in both submandibular regions which had been increasing slowly in size and had become ulcerated. Later the nodules developed chronic exuberant granulomatous masses. At this time, the lesions were drainage and dicloxacillin was prescribed for treatment. Biopsy of the lesions were not performed. He continued receiving many short courses of different types of antibiotics without benefit.

Upon examination the patient appeared severely ill and extremely debilitated. He had chronic diarrhea and marked anasarca. Abdominal examination revealed ascitis. The liver, spleen and lymph nodes could not be palpated. The scrotum presented marked edema. The patient stated he was a cross-dressing homosexual sex worker since the age of 14. He has had multiple sex partners and rarely used condoms. He always lived in Lima and denied travel to the peruvian jungle or highlands. There was no history of tuberculosis.

Skin findings

At the anal region a painless ulcerated mass of irregular form, approximately 3 cm. in diameter was found. Symmetrical large granulomatous exuberant masses were present in the submandibular region bilaterally. The surface were ulcerated with serosanguinous discharge. The borders of the masses were sharply demarcated from the adjacent skin. The lesions were friable (Fig. 1, 2). No cervical lymphadenopathy was detected.

Oral findings

Both vestibular and lingual aspects of the mandibular gingiva appeared spongy and hyperplastic. In some areas, the texture of the surface was microgranulomatous showing areas of ulceration and bleeding (Fig. 3). The mucosa adjacent to the root remnant of the first right lower molar bled easily (Fig. 4). The gingival lesions were painless and the patient was not aware of

them. The rest of the oral mucosa including the tongue and tonsils were normal. Apart from the molar remnant the rest of the teeth were in good condition. A panoramic radiograph did not show bone alterations.

Laboratory studies

The following abnormalities were found :

Hematocrite	19%	(N: 45%)
Erythrocyte sedimentation rate	58 mm/h	(N: 1-10 mm/h)
Neutrophils	83%	(55-70%)
Lymphocytes	12%	(25-33%)
Total serum proteins	4.83 g/dl	(N: 6.1-7.9 g/dl)
Serum albumin	1.5 g/dl	(N: 3.5-4.8 g/dl)
Serum globulin	3.33 g/dl	(N: 2.6-3.1 g/dl)
Serum vitamin B12	180.0 pg/ml	(N: 200-1000 pg/dl)
Serum folic acid	2 ng/ml	(N: 3.0-25.0 ng/dl)

The results of two HIV ELISA tests, VDRL and HBsAg were negative. Gram stain of the smears of the skin lesions showed isolated gram (+) coccus and acid-fast stain was negative.

Gingival biopsy

The hematoxylin and eosin (H&E) sections obtained from two vestibular gingival biopsies showed accumulations of large histiocytes with pale cytoplasm located immediately below the epithelium which occupied the entire lamina propria (Fig. 5). Together with this cells many neutrophils and few plasma cells and lymphocytes were present (Fig. 6). Ulcerated areas were observed. Inside the cytoplasm of the histiocytes slightly basophilic small bodies could be detected at higher power. Sections stained with PAS and acid fast stains were negative, but the Warthin-Starry stain disclosed many black rod-shaped bodies inside the histiocytes (Fig. 7). This finding together with the history of the patient established the diagnosis of donovanosis.

Smears

Once the histopathologic diagnosis was established, smears from the

submandibular lesions were taken which were stained with Warthin-Starry stain. This study was also positive for Donovan bodies. (Fig. 8).

Other biopsies

Specimens obtained from the skin of the submandibular and anal regions demonstrated similar histopathologic features to the gingival tissues. The Warthin-Starry stain was also positive for Donovan bodies.

Treatment

The patient was hydrated and provided an adequate diet. He was treated with supplements of folic acid and vitamin B12. Doxycycline 100mg twice a day was administered for eighty days. The skin lesions disappeared slowly leaving fibrous scars in the perianal and submandibular regions (Fig. 9). The oral lesions healed without scarring (Fig. 10).

Discussion

Donovanosis is a mildly contagious, chronic, slowly progressive infection produced by the microorganism *Calymmatobacterium granulomatis*. Lesions are usually localized to anorectal and inguinal skin. It also affects the genitalia and oral mucosa. Occasionally, other parts of the body can be involved. Clinically, it is characterized by the development of a velvety or beefy, red, granulomatous painless ulceration that expands slowly. Definitive diagnosis is established by detection of Donovan bodies in smears and biopsies taken from affected areas. Donovan bodies are disclosed inside the cytoplasm of histiocytes using special stains. The smears can be stained with Giemsa, Leishman, Wright or Warthin-Starry techniques. In tissue sections, Giemsa stain and particularly silver stains such as Warthin-Starry demonstrate the microorganism. Warthin-Starry stain clearly shows Donovan bodies as dark rod-shaped bodies measuring 0.5 - 0.7 μm x 1-1.5 μm (3).

Granuloma inguinale is seldom systemic. Only 25% or less of cases affect the inguinal region. Therefore, the term "granuloma donovani" was pro

posed by Lal and Nicholas (1). Those interested in all aspects of this infection refer to the comprehensive reviews published by Hart (3) and Sowmini (13).

Extragenital lesions are defined as those lesions located outside the inguinal or anogenital areas (3). They are estimated to occur in about 6% of cases (14-17). They may represent a primary infection, may occur by autoinoculation or by hematogenous spread. In children, lesions have been attributed to direct contact with their diseased parent (18,19). The oral mucosa represents the most commonly affected extragenital zone (14,17). In a large Indian study, 50 (5.8%) of 858 patients with donovanosis had oral involvement. In 12 of these patients, the disease produced lesions of the skin of the neck or jaw (2).

In our patient the major lesions were located in the skin of the submandibular regions and in the mandibular gingiva. The patient never sought consultation nor complained of the anal and gingival lesions. The submandibular involvement appeared as large symmetrical painless, granulomatous masses which resembled the characteristic donovanosis lesions affecting the perineum (20,21).

In the present case, the lesions in the oral cavity were confined to the mandibular gingiva and appeared as painless microgranulomatous ulcerations combined with spongy areas. The affected gums bled easily during mastication and on gentle contact. Given the oral clinical presentation, conditions considered in the differential diagnosis included paracoccidiodomycosis, histoplasmosis, and primary oral tuberculosis.

The definitive diagnosis was established by histopathologic study of biopsies obtained from the gingival lesions. Hematoxylin-eosin stained sections showed a marked granulomatous histiocytic reaction with numerous neutrophils and limited numbers of plasma cells and lymphocytes. Donovan bodies were identified inside the histiocytes using Warthin-Starry stain. The spongy appearance of the gingiva corresponded histologically to superficial accumulation of large histiocytes

coupled with epithelial atrophy.

When using the Warthin-Starry stain, it is very important to remember that *Klebsiella rhinoscleromatis* can also be stained with this technique. The shape and size of both microorganisms are similar when they are disclosed with Warthin-Starry stain (22). Recently, *C. granulomatis* has been proposed to be reclassified as *Klebsiella granulomatis* due to the fact that this microorganism shows a high level of identity with *Klebsiella* species pathogenic to humans (23).

In order to differentiate donovanosis from rhinoscleroma, it is necessary to consider that rhinoscleroma affects the nose but also the upper and lower respiratory tracts. Involvement of oral mucosa is rare, and when this occurs lesions are located in the soft and hard palate, upper lip and maxillary gingiva. Histologically consists of closely aggregated foamy macrophages of xanthomatous appearance, some of them multinuclear (Mikulicz's cells), a dense plasmacytic infiltrate and Russell bodies within the plasma cells (22,24). Neutrophils if present are not numerous as they are in donovanosis.

A remarkable aspect of this case, is the absence of lesions in the rest of the oral cavity in spite of the extensive mandibular gingival involvement and the duration of the infection. Also, no systemic lesions were detected. Although, the lesions of donovanosis persisted for several months, treatment with Doxycycline was effective and apart from the skin scars, no sequelae remained in the affected gums.

Since the patient also had involvement of the anus, it is difficult to prove that the lesions of the gingivae or of the submandibular regions represented primary or secondary manifestations of donovanosis. The sexual behavior of the patient suggests that the three anatomic affected areas represented multiple primary sites of *C. granulomatis* infection. However, the possibility that the submandibular and oral lesions were the result of autoinoculation can not be discarded.

The present report is a good example of the extragenital manifestations

of donovanosis. Since the oral cavity is reported to be the most commonly affected extragenital site and the lesions are typically chronic and asymptomatic, it is necessary to consider donovanosis in the differential diagnosis of granulomatous lesions affecting the oral mucosa. This is particularly important when epidemiological data related to endemic infections is absent in the history of sexually active patients. The biopsy of oral lesions and the use of specific stains are fundamental to establishing the correct diagnosis.

Referencias bibliograficas /

References

1. Lal S, Nicholas C. Epidemiological and clinical features in 165 cases of granuloma inguinale. *Br J Vener Dis* 1970; 46:461-3.
2. Rajam RV, Rangiah PN. Donovanosis. WHO Monograph series N° 24, Geneva, 1954.
3. Hart G. Donovanosis. *Clin Infect Dis* 1997; 25:24-32.
4. Ballard RC. *Calymmatobacterium granulomatis* (Donovanosis, granuloma inguinale). In: Mandell GL, Bennett JE, Dolin R. Editors. Principles and practice of infectious diseases. New York: Churchill Livingstone; 1995. p. 2210-3.
5. Barnes R, Masood S, Lammert N, Young RH. Extragenital granuloma inguinale mimicking a soft-tissue neoplasm: a case report and review of the literature. *Human Pathol* 1990; 21:559-61.
6. Bhaskar SN, Jacoway JR, Fleuchaus PT. Oral surgery-oral pathology conference N° 15 Walter Reed Army Medical Center. Primary granuloma venereum of the gingiva. *Oral Surg Oral Med Oral Pathol* 1965; 20:535-41.
7. Garg BR, Lal S, Bedi BM, Ratnam DV, Naik DN. Donovanosis (granuloma inguinale) of the oral cavity. *Br J Vener Dis* 1975; 51:136-7.
8. Rao MS, Kameswari VR, Ramulu C, Reddy CR. Oral lesions of granuloma inguinale. *J Oral Surg* 1976; 34: 1112-4.
9. Brain P. Granuloma inguinale with

- extensive oral involvement. S Afr Med J 1951;25:581-2.
10. Felman YM, Nikitas JA. Sexually transmitted diseases of the oral cavity: part II. Cutis 1982; 30: 185-6.
 11. Coovadia YM, Steiberg JL, Kharsany A. Granuloma inguinale (donovanosis) of the oral cavity. A case report. S Afr Med J 1985; 68:815-7.
 12. Doddridge M, Muirhead R. Donovanosis of the oral cavity. Case report. Aust Dent J 1994; 39:203-5.
 13. Sowmini CN. Donovanosis. In: Holmes K, Mårdh P. International Perspectives on Neglected Sexually Transmitted Diseases. New York Mc Graw - Hill Book Company; 1983.p.205-217.
 14. Rajam RV, Rangiah PN, Anguli VC. Systemic donovanosis. Br J Vener Dis 1954; 30: 73-80.
 15. Sehgal VN, Sharma NL, Bhargava NC, Nayar M, Chandra M. Primary extragenital disseminated cutaneous donovanosis. Brit J Dermatol 1979; 101:353-6.
 16. Brigden M, Guard R. Extragenital granuloma inguinale in North Queensland. Med J Aust 1980; 2:565-7.
 17. Spagnolo DV, Coburn PR, Crean JJ, Azadian BS. Extragenital granuloma inguinale (Donovanosis) diagnosed in the United Kingdom: a clinical, histological, and electron microscopical study. J Clin Pathol 1984; 37:945-9.
 18. Scott CW, Haroer DM, Jason RS, Helwig EB. Neonatal Granuloma Venereum. Am J Dis Child 1953; 85:308-15.
 19. Banerjee K. Donovanosis in a child of six months. J Indian Med Assoc. 1972; 59:293.
 20. Rothenberg RB. Granuloma Inguinale In: Fitzpatrick TB, Eisen AZ, Wolff K, Freedberg IM, Austen KF, editors. Dermatology in General Medicine. New York Mc Graw-Hill, Inc; 1993.p.2757-59.
 21. Brazin SA. Nontreponemal venereal infection In: Moschella SL, Hinley HJ, editors Dermatology . Philadelphia WB Saunders; 1985.p.870-89.
 22. Sedano HO, Carlos R, Koutlas IG. Respiratory scleroma: a clinicopathologic and ultrastructural study. Oral Surg Oral Med Oral Pathol Oral Radiol Endod 1996; 81:665-71.
 23. Carter JS, Bowden FJ, Bastian I, Meyers GM, Sriprakash KS, Kemp DJ. Phylogenetic evidence for reclassification of *Calymmatobacterium granulomatis* as *Klebsiella granulomatis* comb. nov. Int J System Bacteriol 1999; 49:1695-1700.
 24. Von Lichtenberg F. Pathology of Infectious Diseases. New York: Raven Press; 1991.p.160-161.