

Reporte de caso

Disyunción palatina, tratamiento ortodóncico temprano : Reporte de Caso

Silva-Esteves F, Rivas SG. Disyunción palatina, tratamiento ortodóncico temprano: Reporte de caso. Rev estomatol Herediana 2002;12(1-2) : 36-41

RESUMEN

La expansión palatina rápida (EPR) es un procedimiento ortodóncico usado para corregir la discrepancia transversal por constricción del arco maxilar superior abriendo la sutura media palatina. Tal procedimiento se usa para corregir mordidas cruzadas posteriores en la dentición mixta o permanente de tipo esqueléticas. Estas maloclusiones son relativamente común en niños con una prevalencia reportada que varía de 7.1 a 23.3%. Se reporta el caso de un paciente niño, en primera fase de dentición mixta con mordida cruzada posterior bilateral, a quien se le realizó EPR como tratamiento ortodóncico temprano de su maloclusión.

Palabras claves: Expansión palatina rápida – Sutura media palatina – Mordida cruzada posterior.

Palatal expansion; early orthodontic treatment. Case report.

ABSTRACT

Rapid Palatal Expansion (RPE) is a common orthodontic procedure used to correct maxillary arch constriction by opening the mid palatal suture. This procedure is used to correct posterior crossbites in the primary, mixed, or permanent dentition. This type malocclusion is reported in children with a prevalence variation of 7.1 to 23.3%. This is a case report of a child patient in the final stage of mixed dentition with bilateral posterior crossbite on whom early palatal expansion was performed as the election method of early orthodontic treatment of his malocclusion.

Keywords: Rapid palatal expansion – Midpalatal suture – Posterior crossbite.

Fernando Silva-Esteves¹
Samantha G. Rivas²

¹Profesor Responsable del Área de Ortodoncia Preventiva e Interceptiva del Programa de Especialización en Odontología Pediátrica.

²Ex Residente del Programa de Especialización en Odontología Pediátrica. Facultad de Estomatología. Universidad Peruana Cayetano Heredia.

Introducción

La ortodoncia moderna se centra en la obtención de las mejores relaciones oclusales posibles en el contexto de una estética facial aceptable. La mordida cruzada posterior, es conocida como una maloclusión transversal en las alteraciones de la oclusión en el plano horizontal o transversal que son independientes del resto de los planos del espacio. Por lo tanto, no importa el tipo de relación esquelética y/o dentaria en las maloclusiones clase I, clase II o clase III (1-3).

El concepto de ampliación del arco dentario mediante la aplicación de una fuerza ortopédica al maxilar fue reportado por primera vez por Angell (1860) (3). Y fue introducido a los Estados Unidos de Norteamérica por Haas basado sobre estudios experimentales en animales en 1959, y corroborados con investigaciones clínicas en pacientes en los años 1961 y 1965 (4,5).

La etiología de esta maloclusión se resume en los siguientes puntos:

- Un patrón defectuoso de erupción, por retención prolongada de dientes deciduos que lleva al diente permanentemente a erupcionar lingualmente.
- Moyers (1959) propuso que una mordida cruzada puede ser producida por problemas localizados de posición de dientes o gran desarmonía entre el maxilar y la mandíbula que a su vez pueden ser de origen dentario, óseo o muscular.
- Discrepancia alvéolo dentaria negativa y contactos prematuros.
- Hábitos de succión digital prolongado y de respiración oral.
- Thompsom (1950) indicó que la succión digital puede causar estrechamiento simétrico del arco maxilar.
- Anomalías tipo paladar hendido, anomalías del crecimiento óseo transversal del maxilar superior y/o inferior, por lo que al final de la década de los 40 Graber promovió la EPR para el tratamiento de pacientes con labio y paladar fisurados.

Reporte de Caso

Paciente de sexo masculino de 7.2 años de edad, con aparente buen estado general, que acude al servicio de Odontología Pediátrica de la Clínica Estomatológica Central de la Universidad Peruana Cayetano Heredia, para tratamiento integral.

Al examen clínico extraoral se observa un paciente mesocéfalo, mesofacial, con perfil óseo convexo, normodivergente, con simetría facial conservada y surco mento labial marcado e incompetencia labial (Fig. 1a, 1b).

El examen clínico intraoral muestra un maxilar superior profundo y estrecho, de forma triangular. El maxilar inferior de forma ovoide y alineado (Fig. 1c, 1d, 1e). Las relaciones molares se encuentran en clase I, las relaciones caninas no son registrables, al igual que el entrecruzamiento vertical y horizontal. Se observa mordida cruzada posterior bilateral (Fig. 1f, 1g).

El examen radiográfico reveló por el análisis cefalométrico de Steiner una

Examen Clínico Inicial

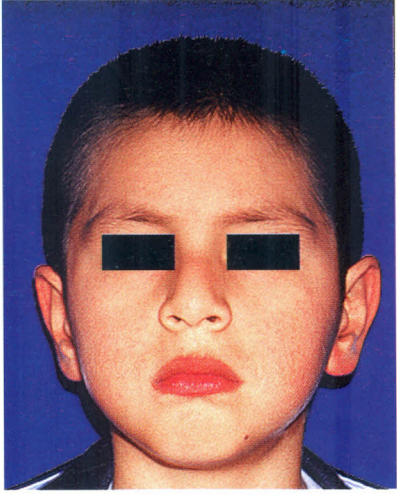

Fig. 1a. Vista frontal

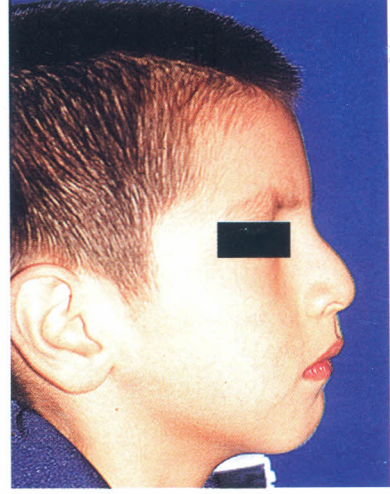

Fig. 1b. Vista lateral

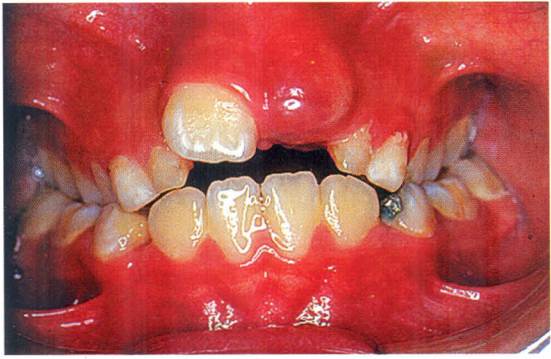

Fig. 1c. Vista intraoral frontal

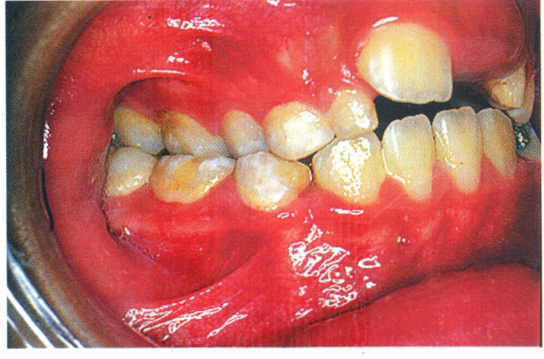

Fig. 1f. Vista lateral derecha

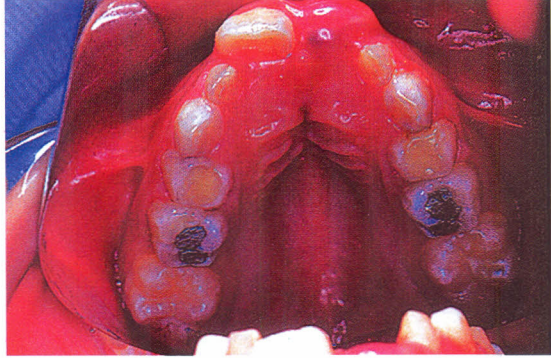


Fig. 1d. Oclusal superior

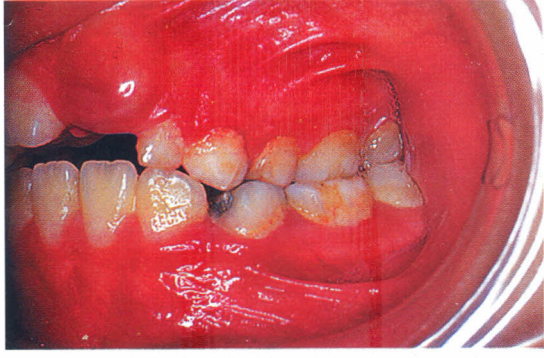


Fig. 1g. Vista lateral izquierda

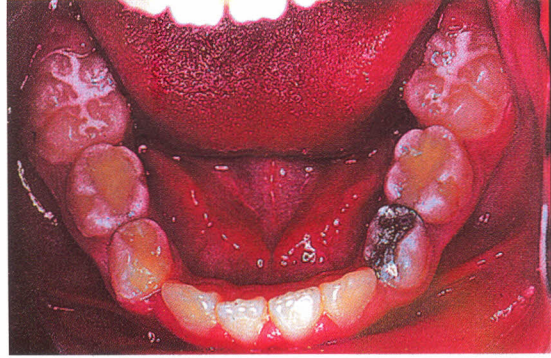

Fig. 1e. Oclusal inferior

relación esquelética clase I, además de una relación esquelética vertical normo-divergente, corroborando los datos clínicos registrados.

En el análisis de modelos de estudio se registró las distancias iniciales, bicanina entre 53/63 de 27mm y bimolar entre 16/26 de 37.5mm.

Plan de Tratamiento

Para la corrección del problema transversal se utilizó un aparato disyuntor de Haas en el maxilar superior.

Este aparato ortodóncico consiste en cuatro bandas colocadas en los primeros molares deciduos y en los primeros molares permanentes; unidas por dos puentes de alambre, que se extienden anteriormente desde los primeros molares permanentes a lo largo

de las superficies bucales y linguales de los dientes posteriores hasta las primeras molares deciduas, con la finalidad de darle integridad al aparato. Además lleva un tornillo en la parte media para producir disyunción y dos placas deacrílico laterales las cuales están en estrecho contacto con la mucosa palatina (Fig. 2a).

En el maxilar inferior se colocó un arco lingual fijo pasivo, como mantenedor de espacio, con la finalidad de realizar una guía de oclusión (Fig. 2b, 2c, 2d, 2e).

El aparato de Haas fue activado a razón de 1mm/diario, es decir, ½ vuelta en la mañana y ½ vuelta en la noche, ya que la mecánica de tratamiento propuesta es una expansión palatina rápida (EPR). Al cabo de tres semanas

se observó clínicamente la presencia de un diastema central, al igual que un incremento en el perímetro de arco. Una radiografía oclusal de control reveló que la sutura media palatina se encontraba abierta (Fig. 3a, 3b, 3c, 3d, 3e).

Dos meses después de la instalación se observó que el tornillo de expansión había logrado la máxima apertura por lo que se bloqueó su acción conacrílico curado rápido. El mismo aparato se mantuvo en posición en forma inactiva para estabilizar la expansión. Clínicamente se evidenció el cierre del diastema central superior, el cual se había formado al realizar la expansión. En este momento la distancia bicanina entre 53/63 fue de 34mm y la distancia bimolar entre 16/26 de 47mm. (Fig. 4a, 4b, 4c, 4d) (Tabla 1).

Instalación de Aparatología

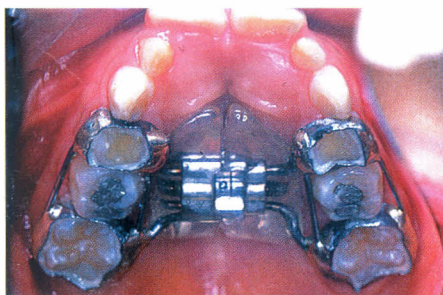


Fig. 2a. Aparato de Haas

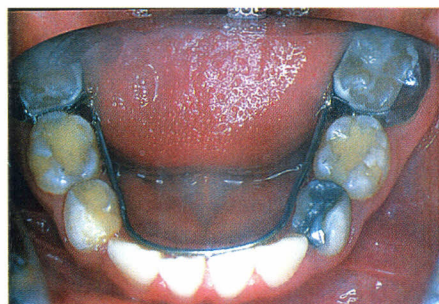


Fig. 2b. Arco lingual fijo

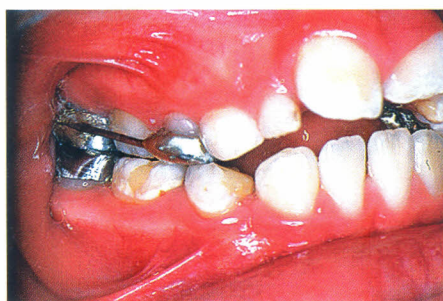

Fig. 2c. Vista lateral derecha

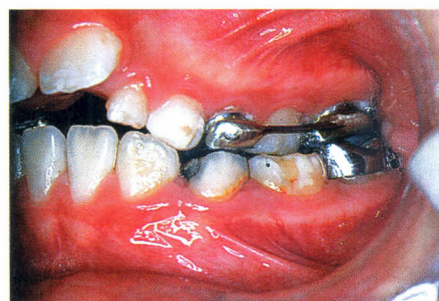

Fig. 2d. Vista lateral izquierda

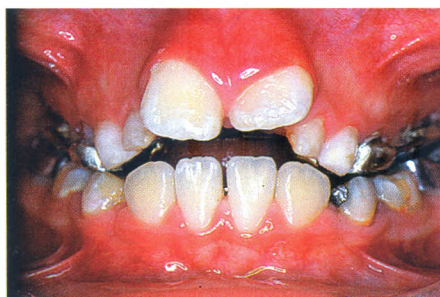

Fig. 2e. Vista frontal

Primer Control

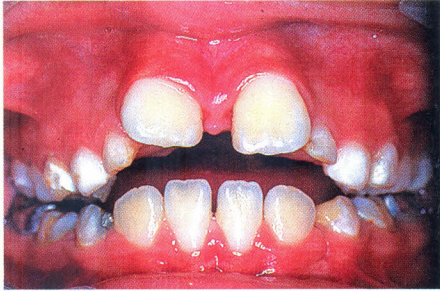


Fig. 3a. Vista frontal

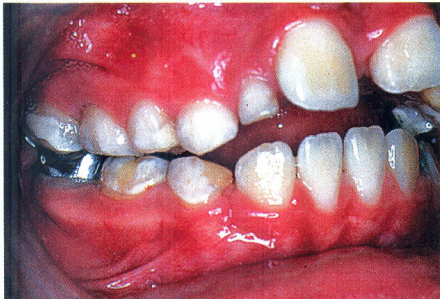

Fig. 3b. Vista lateral derecha

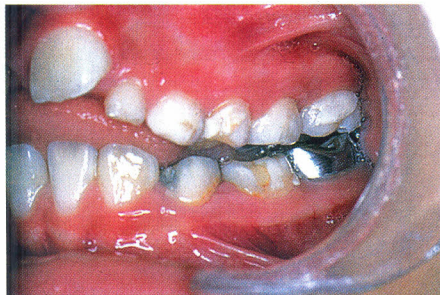

Fig. 3c. Vista lateral izquierda

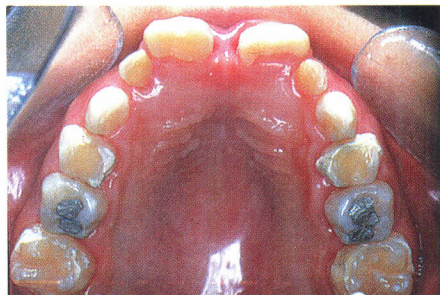


Fig. 3d. Vista oclusal superior

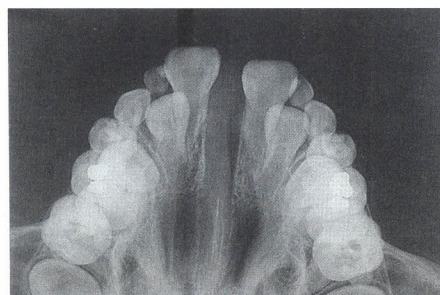

Fig. 3e. Rx Oclusal. Muestra la apertura de la sutura en respuesta al Aparato de Haas

Segundo Control

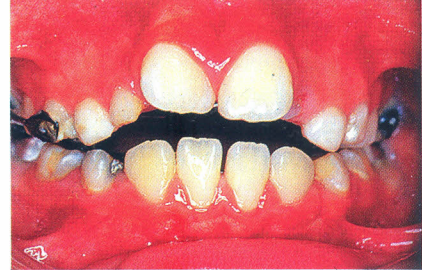

Fig. 4a. Vista frontal.

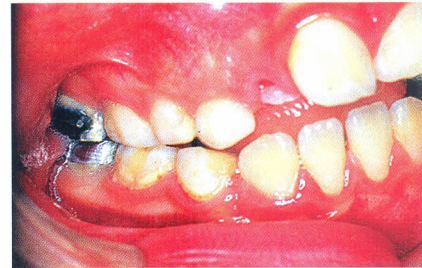

Fig. 4b. Vista lateral derecha.

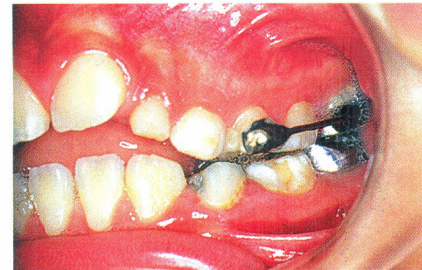

Fig. 4c. Vista lateral izquierda.

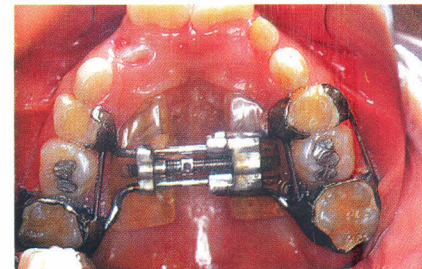


Fig. 4d. Vista oclusal superior, muestra tornillo de expansión en máxima apertura.

Tabla 1. Mediciones antes, durante y posterior al tratamiento.

	Ancho Bicanino 53/63	Ancho Bimolar 16/26
Inicio de tratamiento	27mm	37.5mm
Máxima apertura del tornillo	34mm	47.0mm
Contención por tres meses	31mm	46.5mm

Después de tres meses de contención se realizó una nueva medición encontrándose un ancho bicanino entre 53/63 de 31mm y un ancho bimolar entre 16/26 de 46.5mm. En este momento se retiró el aparato de Haas.

En los modelos de estudios de control se pudo observar que el perímetro del arco había aumentado después de la expansión palatina rápida (Fig. 5a, 5b, 5c).

Discusión

La disyunción palatina es también descrita en la literatura como expansión palatina rápida o expansión ortopédica. El término disyunción se refiere a la acción y efecto de separar o desunir por lo menos dos segmentos que se encuentran formando una superficie de continuidad y que consecuentemente forman un solo cuerpo. Desde el punto de vista ortopédico-odontológico, la disyunción implica no sólo separar al maxilar por su sutura medio palatina, sino también en mayor o menor grado separar las demás suturas que unen el maxilar superior con otras estructuras óseas de la cara.

Esta expansión maxilar de tipo esquelética se basa en la apertura de la sutura media palatina mediante la aplicación de una fuerza pesada, promoviendo la neo-formación de hueso a ese nivel. El espacio formado en la

sutura palatina se llena inicialmente de líquido tisular y sangre. Una vez completada la expansión, se coloca durante 3 a 4 meses un aparato fijo como contención, por lo general se trata del mismo aparato inactivo, para que se establezca la expansión obtenida. En este lapso de tiempo, en el espacio de la sutura se forma nuevo hueso (3-6).

Haas en un estudio clínico inicial indicó que la sutura media palatina se abre durante la expansión rápida del maxilar y que se osifica al cabo de 90 días, después de haber realizado la expansión (4). Es por eso que se debe mantener el aparato de expansión en su lugar, cuando menos tres meses después de haber terminado el periodo de activación.

Haas estableció que se produce mayor movimiento de translación de los molares y premolares y menor inclinación dentaria, cuando se añade una cubierta de acrílico palatina para apoyar el aparato original denominado Hyrax; lo que permite que la fuerza generada se dirija no solamente a los dientes, sino también en contra del tejido blando y duro del paladar. Una complicación que puede aparecer es inflamación de los tejidos blandos palatinos (4-6).

La literatura indica que este procedimiento es más fácil y estable post-

tratamiento cuanto más joven sea el paciente; a medida que la edad avanza hay menor expansión sutural y mayor respuesta dentoalveolar. Las edades límites en el sexo masculino es de 17 años y en el sexo femenino de 16 años de edad. Sin embargo se han reportado casos exitosos en edades mayores (6-8).

Algunos estudios experimentales respaldan que la expansión sutural se realiza con facilidad en niños pequeños, causando menor dolor y reduciendo la necesidad de medicación analgésica. Así, un estudio en gatos demostró que las células óseas de sutura de los gatos jóvenes respondían mejor a las fuerzas de expansión palatina que los animales mayores (10).

La relación entre mayor resistencia a la expansión esquelética y mayor edad del paciente ha sido cuantificado por Wertz et al.(11). Estos autores demostraron que pacientes mayores sometidos a expansión para la corrección de estrechamiento bilateral maxilar, presentaban un menor grado de alteraciones esqueléticas que los pacientes jóvenes. La resistencia a la expansión proviene no sólo de la sutura medio-palatina misma sino de otras suturas maxilares (12-16).

El aumento de la longitud de arco se hace evidente después de realizada la expansión al igual que la alineación de

Modelos de Estudio

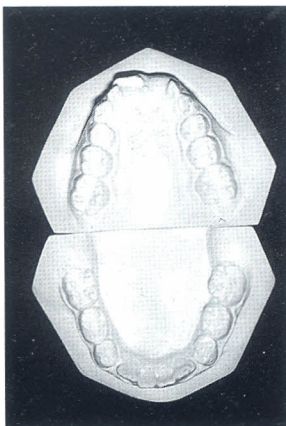


Fig. 5a. Modelo de estudio en Noviembre 2000.

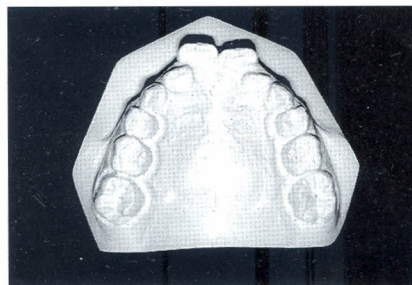


Fig. 5b. Modelo de estudio en Enero 2001.

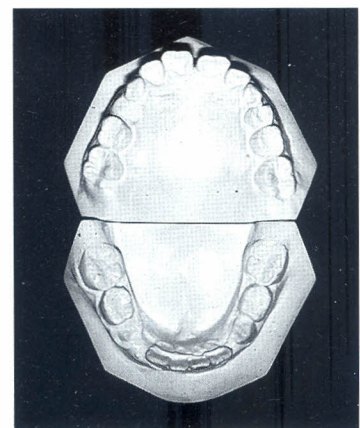


Fig. 5c. Modelo de estudio en Enero 2002.

los incisivos superiores si estos se encuentran fuera del arco dental. Adkins et al. estiman que cada milímetro de expansión en la dimensión del arco posterior, se traduce en 0,7mm de aumento de perímetro del arco superior. Los mejores resultados al realizar EPR se producen en pacientes cuyos rangos van de 5 a 11 años de edad, haciéndose evidente el aumento del perímetro del arco y la apertura media palatina (12,14,17).

La remodelación, aposición y reabsorción óseas son necesarias para la preservación de las formas y dimensiones generales de los huesos durante el crecimiento y son partes integrales del crecimiento sutural. Estos fenómenos ocurren en las suturas del cráneo las cuales son sitios de crecimiento esquelético (15).

Muchos estudios bien documentados han mostrado que la aplicación de fuerzas mecánicas controladas durante el período de crecimiento esquelético afecta el crecimiento craneofacial por medio de cambios de remodelado óseo presente en las articulaciones suturales. Con el avance de la edad las suturas son normalmente obliteradas por tejido calcificado (sinostosis).

La corrección temprana de las mordidas cruzadas posteriores con expansión palatina rápida son más beneficiosas cuando se realizan en etapas de crecimiento, particularmente antes del período de crecimiento puberal. En este reporte de caso se

demuestra que identificando la maloclusión a temprana edad es factible mejorar sustancialmente problemas esqueléticos y/o dentarios.

Referencias

1. Proffit W. Ortodoncia Teoría y práctica, 2da Ed. Madrid : Mosby/Dyoma, 1994.
2. Moyers R. Manual de ortodoncia, 4ta Ed. Buenos Aires : Panamericana, 1992.
3. Mc Namara J, Tratamiento Ortodóncico y Ortopédico en la Dentición Mixta, Michigan, 1995
4. Haas AJ. Rapid expansion of the maxillary dental arch and nasal cavity by opening the mid-palatal suture. *Angle Orthod* 1961; 31:73-90.
5. Haas AJ. The treatment of maxillary deficiency by opening the mid-palatal suture. *Angle Orthod* 1965; 65:200-17.
6. Haas A.J Palatal expansion: Just the beginning of dentofacial orthopedics. *Am J Orthod* 1970; 57:219-55.
7. Persson M, Thilander B Palatal suture closure in man from 15 to 35 years of age, *Am J Orthod* 1977; 72:42-52.
8. Nappa A. Indicaciones para la disyunción trasversal, Sociedad Argentina de Ortodoncia, 1999; 64(128):57-64.
9. Revelo B, Fishman L, Maturational evaluation of ossification of the

- midpalatal suture, *Am J Orthod Dentofac Orthop* 1994; 105:288-92.
10. Needleman H, Hoang C, Allred E, Hertzberg J, Reports of pain by children undergoing rapid palatal expansion, *Pediatric Dentistry* 2000; 22:221-6.
11. Wetz RA, Skeletal and dental changes accompanying rapid mid-palatal suture opening. *Am J Orthod* 1970; 58:41-65.
12. Adkins M, Nanda R, Currier F, Arch perimeter changes on rapid palatal expansion, *Am J Orthod Dentofac Orthop* 1990; 97:194-9.
13. Sandikçioglu M, Hazar S, Skeletal and dental changes after maxillary expansion in the mixed dentition, *Am J Orthod Dentofac Orthop* 1997; 111:321-7.
14. Germane N, Lindauer S, Rubenstein L, Revere J, Isaacson R, Increase in arch perimeter due to orthodontic expansion, *Am J Orthod Dentofac Orthop* 1991; 100:421-7.
15. Ten Cate A.R, Freeman E, Dickinson J.B, Sutural development: structure and its response to rapid expansion, *Am J Orthod* 1977; 71: 622-636
16. da Silva O, Andrade L, Flores L, Rapid maxillary expansion in the deciduous and mixed dentition evaluated through posteroanterior cephalometric análisis, *Am J Orthod Dentofac Orthop* 1995; 107: 268-275
17. Bell R, A review of maxillary expansion in relation to rate of expansion and patient's age, *Am J Orthod* 1982; 81:32-37