



Variantes anatómicas del foramen mentoniano

Anatomical variants of the mental foramen

María Teresa Vinatea Cuenca de Figueroa^{1,a}, Milushka Miroslava Quezada-Márquez^{1,b,c}

RESUMEN

El foramen mentoniano es un hito anatómico en la cara externa del cuerpo mandibular del que emergen el nervio mentoniano y su paquete vascular. Podemos observar más forámenes, tanto en la cara externa como en la cara lingual de la mandíbula. Se denominará foramen mentoniano accesorio si se comprueba su continuidad con el conducto mentoniano o con el conducto dentario inferior, y se llamará foramen lingual lateral si se continúa con el conducto dentario inferior y emerge en la superficie lingual, distal a la zona de caninos. Se pueden presentar otras variantes anatómicas menos frecuentes como la agenesia uni o bilateral del foramen mentoniano y la presencia del foramen incisivo. La detección de las variantes anatómicas del foramen mentoniano es de gran importancia en el planeamiento de diversos tratamientos invasivos en la zona, para evitar disturbios sensoriales y accidentes vasculares.

Palabras clave: Foramen mental, Variación Anatómica, Tomografía Computarizada de Haz Cónico (DeCs).

ABSTRACT

The mental foramen is an anatomical landmark on the external face of the mandibular body from which the mental nerve and its vascular bundle emerge. We can observe more foramina, both on the external aspect and on the lingual aspect of the mandible. It will be called accessory mental foramen if its continuity with the mental canal or the lower dental canal is verified, and it will be called lateral lingual foramen if it continues with the lower dental canal and emerges on the lingual surface, distal to the canine area. Other less frequent anatomical variants may occur, such as unilateral or bilateral agenesis of the mental foramen and the presence of the incisive foramen. The detection of the anatomical variants of the mental foramen is of great importance in the planning of various invasive treatments in the area, to avoid sensory disturbances and vascular accidents.

Keywords: Mental foramen, Anatomic Variation, Cone beam computed tomography (MeSH)

¹ Facultad de Estomatología, Universidad Peruana Cayetano Heredia. Lima, Perú

^a Residente de Radiología Bucal y Maxilofacial

^b Especialista de Radiología Oral y Maxilofacial

^c Magister en Estomatología con mención en Radiología Oral y Maxilofacial

INTRODUCCIÓN

El foramen mentoniano (FM) es una apertura en forma de embudo localizada en la región lateral de la mandíbula. Es un punto de referencia importante a través del cual emergen el nervio mentoniano y su paquete vascular (1).

La identificación del FM es crítica para evitar dañar el paquete vasculonervioso. Procedimientos quirúrgicos en la zona posterior mandibular como microcirugía endodóntica, colocación de implantes y genioplastia requieren atención y cuidado de las estructuras anatómicas incluyendo al foramen mentoniano. Cualquier procedimiento invasivo realizado en esta región puede producir daños vasculares y/o daño temporal o permanente de la percepción sensorial, táctil o térmica (2).

Hay diversas variantes anatómicas que pueden complicar la intervención de la región del FM, como la presencia de foraminas adicionales o la ausencia del foramen mentoniano uni o bilateral (3).

A las foraminas adicionales se les denomina foramen mentoniano accesorio (FMA) si se encuentran en la cara lateral de la mandíbula, y foramina lingual lateral (FLL) si se encuentra en la cara medial de la mandíbula (4).

Foramen mentoniano accesorio

La formación de los FMA se atribuye a la ramificación del nervio mentoniano previa a la formación del FM (5). Es importante distinguir entre un FMA y un foramen nutricio (6).

Un FMA verdadero parte del conducto dentario inferior, mientras que un foramen nutricio, si bien aporta nutrientes a la mandíbula, no tiene comunicación con el conducto dentario inferior (7).

Los FMA pueden emerger de conductos independientes al conducto mentoniano, como también emerger de conductos secundarios que nacen de él (8).

Los FMA se clasifican en dos tipos (5) dependiendo de dónde se encuentre la comunicación del conductillo del que emergen con el conducto dentario inferior: (Figura 1)

- Tipo I: Si el conductillo del que emergen los FMA se origina del conducto mentoniano o del bucle

mentoniano. Es el tipo que más se presenta y el origen del bucle mentoniano es el más común.

- Tipo II: Si el conductillo del que emergen los FMA se origina del conducto dentario inferior.

Los forámenes accesorios que emergen del conducto incisivo no son considerados FMA (5). Si no detectamos un FMA durante la planificación de una neurectomía del nervio mentoniano para el tratamiento de la neuralgia del trigémino, la neuralgia continuaría (5).

Iwanaga et al, analizaron el riesgo que conllevaría dañar un FMA no detectado (8). El riesgo depende de si la relación entre el FMA y el FM es mayor o menor al 30% y de su posición en relación con el FM (Figura 2). La posible complicación es un disturbio sensorial del labio inferior.

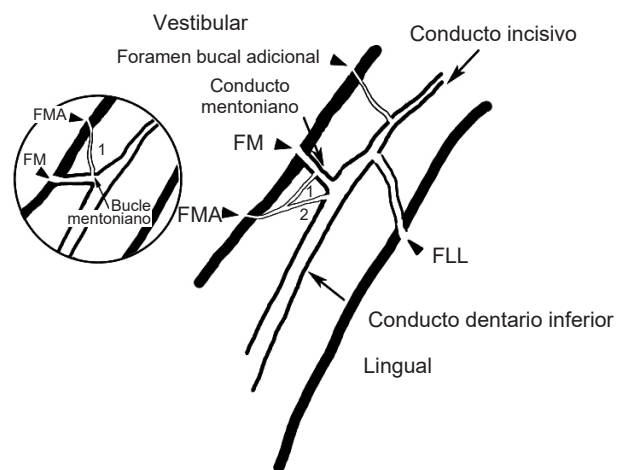


Figura 1. (Adaptado de Li et al (4)) Se grafica los FMA tipo 1 y 2 y al FLL.

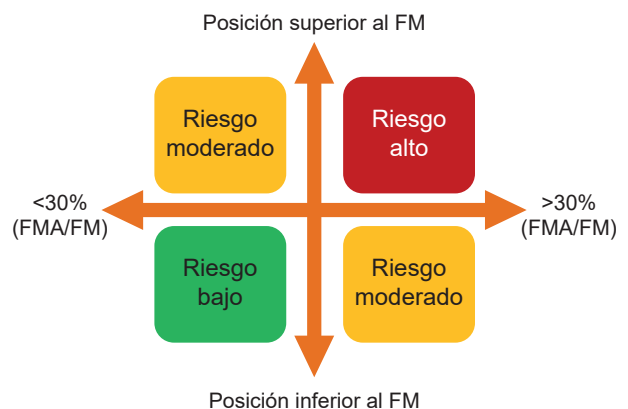

Figura 2. (Adaptado de Iwanaga et al (8)) Evaluación de riesgo del FMA

Foramina lingual lateral

Algunos pacientes pueden presentar pequeñas foraminas en la superficie lingual de la mandíbula; según su localización éstas se pueden clasificar en foramina lingual medial, si se encuentra en la línea media o cerca a ésta, y foramina lingual lateral (FLL), si se encuentran lateral a la línea media, en la zona comprendida entre los caninos y las terceras molares (4,9,10), es ésta última la que se toma en cuenta dentro del estudio de las variaciones anatómicas de la región del foramen mentoniano.

A través de la FLL ingresan ramas de la arteria sublingual y submental (10), adicionalmente a vasos sanguíneos, el nervio milohioideo y nervio lingual pueden también ingresar a la mandíbula a través del foramen lingual lateral (11). La evaluación de riesgo del FLL depende de si su diámetro es mayor a 1 mm y de su posición según la línea milohioidea (en el espacio sublingual si se ubica superior a la línea milohioidea, y en el espacio submandibular si se ubica por debajo de ésta) (Figura 3). La posible complicación es hemorragia, ya que es posible perder hasta 420 ml de sangre en 30 minutos si se daña una arteria cuyo diámetro varíe entre 1 y 2 mm.

Por esto es importante el correcto diagnóstico de las variantes anatómicas. Las variantes anatómicas pueden no ser visibles en las radiografías panorámicas, debido a un posicionamiento erróneo o por movimiento del paciente durante la toma. Un foramen mentoniano pequeño puede no ser visto por el radiólogo en la radiografía panorámica, incluso en caso de ser divisado, sus bordes y la distancia entre éste y las estructuras circundantes puede no ser determinada fácilmente (12).

Los FMA raramente son detectados en radiografías debido a la superposición de las estructuras anatómicas vecinas. La tomografía computarizada de haz cónico (TCHC) es útil en el diagnóstico de las variantes anatómicas como ésta (6).

El estudio de la FLL tampoco puede realizarse mediante radiografías, se recomienda usar TCHC y visualizar el foramen lingual lateral en cortes axiales y transaxiales para verificar su comunicación con el conducto dentario inferior (11).

La TCHC ofrece muchos beneficios a la evaluación radiológica. Las imágenes de los cortes axiales, sagitales y coronales pueden ayudar a determinar de una forma precisa tanto la posición de los FMA y de los FLL, como su distancia a las estructuras anatómicas

circundantes. (Figura 4 y 5) Además presenta niveles muy bajos de dosis de radiación al paciente que siempre son conformes al principio ALARA, es decir tan bajo como sea razonablemente posible (13) y es menos costosa que la tomografía espiral multicorte. Un vóxel isotrópico provee imágenes con mayor resolución que la tomografía espiral multicorte. Debido a que la TCHC ofrece imágenes tridimensionales, su interpretación es más precisa si la comparamos con radiografías (14).

Los autores concluyen que la forma correcta de evaluar el FMA es mediante la reformación multiplanar y no mediante las imágenes renderizadas (7).

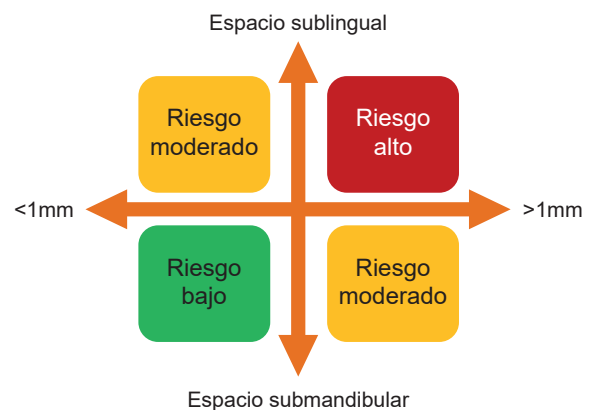


Figura 3. (Adaptado de Iwanaga et al (8)) Evaluación de riesgo de FLL.

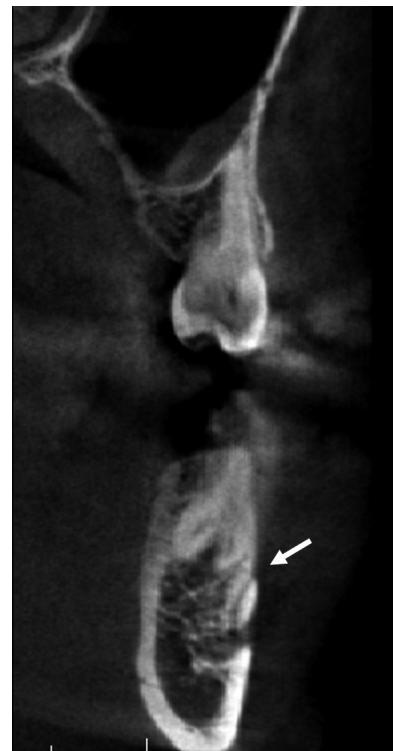

Figura 4. Vista transaxial, foramen mentoniano accesorio

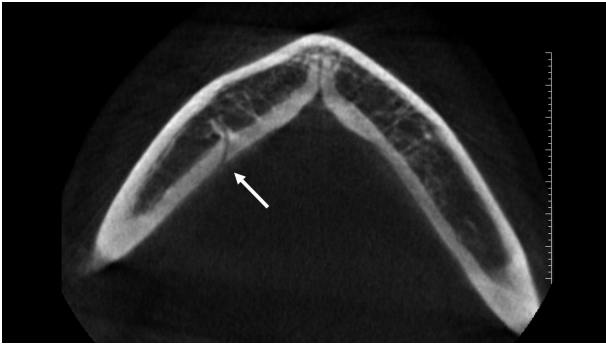


Figura 5. Vista axial, foramen lingual lateral

Agenesia del foramen mentoniano

Podemos encontrar también la agenesia uni o bilateral del foramen mentoniano, sin que esto corresponda con algún tipo de desorden sensorial, como el reporte publicado por Lauhr et al en el año 2015 (3).

Foramen incisivo mandibular

Otra variante anatómica menos común aún de encontrar es el foramen incisivo mandibular (FIM), descrito por primera vez por Serman en 1989 (15), el cual sucede cuando el nervio dentario inferior emerge por el FM sin dividirse. Una vez en la superficie, el nervio dentario inferior se divide en sus dos ramas terminales, nervio mentoniano y nervio incisivo. El nervio incisivo, en este caso, es en su inicio extraóseo y luego ingresa a la mandíbula a través de un segundo foramen, el foramen incisivo mandibular.

Es necesario diferenciar el FIM ya que podría confundirse con un FMA de gran calibre.

DISCUSIÓN

Muchos autores han estudiado la frecuencia del FMA en diversas poblaciones:

Sekerci et al, hicieron un estudio en Turquía en el año 2013 usando 550 TCHC del departamento de radiología de la Universidad de Erciyes. Sólo se registraron FMA en un 2% de los casos (16).

Cantekin et al, en el año 2014, llevaron a cabo un análisis de 275 TCHC en población pediátrica, con pacientes de la Universidad de Kayseri, Turquía. La edad promedio estuvo entre los 2 y 15 años y contó con 139 niños y 126 niñas. Encontraron 21 FMA en 18 pacientes (6,5%), 6 fueron bilaterales y 15 unilaterales (17).

Carruth et al, ejecutaron en Estados Unidos un estudio en el año 2015 empleando 106 TCHC del sistema Carestream CS9000 obtenidas de la Escuela de Odontología de la Universidad de Baylor de Texas y de un consultorio privado de la ciudad de Dallas. Se encontró un FMA en 6 pacientes (5,7%) y 2 foraminas accesorias en 1 paciente (0,9%) (2).

Zhang et al, elaboraron un estudio en China en el año 2015 sirviéndose para ello de 172 TCHC del Hospital de Estomatología del Oeste de China. Encontraron un FMA en 5,81% de los casos (1).

Aytugar et al, hicieron un estudio en Turquía en el 2019 para estudiar la frecuencia y ubicación de los forámenes mentonianos accesorios. Utilizaron TCHC de 1005 pacientes de la Universidad Izmir Katip Celebi. Encontraron 149 FMA en 123 pacientes (12,23%), la prevalencia fue de 13.7% en los varones y 10.7% en las mujeres. La localización más común fue póstero – inferior (35%) con respecto al foramen mentoniano (5).

Lam et al, estudió la frecuencia del FMA en Australia en el 2019, utilizando 4000 TCHC de pacientes de la Universidad de Western. Los autores recalcaron la necesidad de diferenciar entre un FMA y un foramen nutricio. La presencia del FMA se observó en 254 casos (6,4%). En 232 casos (5,8%) el FMA fue unilateral, 12 casos (0,3%) tuvieron FMA bilateral. Se encontró 2 FMA en 11 casos (0,3%) (6).

Estudios en población peruana muestran un mayor porcentaje de aparición de los FMA, 14% en una muestra de 100 TCHC según Delgadillo et al en el 2018 (18) y de 55,5% en una muestra de 180 TCHC según Cabanillas et al en el 2014 (19). Esto puede deberse a que en dichos estudios no se hace la diferenciación entre FMA y foramen nutricio.

La frecuencia de las FMA reportada en la literatura varía mucho, además de la variedad étnica, esta variación puede deberse a diferencias en la metodología y en la definición de las FMA (5).

Hay pocos estudios que evalúan la frecuencia del FLL:

Sanomiya et al, en el año 2016 revisaron 100 TCHC en población brasilera, comprendida por 34 hombres y 66 mujeres, en donde se encontró FLL en 39% de la muestra. De los 39 casos, 16 presentaron FLL en el lado derecho, 10 en el izquierdo y 13 bilateral. Su posición más frecuente fue en la zona del segundo premolar (10).

Wei et al, realizaron un estudio en el año 2019 sobre la frecuencia del FMA y el FLL en 306 TCHC de pacientes del Hospital de Estomatología en Guangzhou, China. Encontraron la presencia de FMA en el 10,5% de los casos, ubicándose pósterosuperior al foramen mentoniano en la mayoría de las veces. El FLL se presentó en el 69,9% de los pacientes, en su mayoría en una posición inferior al foramen mentoniano, cercanos a la basal mandibular (9).

Trost et al, realizaron un estudio en el año 2020 en población alemana usando 460 TCHC (273 mujeres y 186 varones), el FLL estuvo presente en el 38,9% de los pacientes. Los varones mostraron mayor cantidad de FLL en comparación con las mujeres (11).

No hay muchos reportes de agenesia del foramen mentoniano, sin embargo, da Silva et al, reportaron en el año 2011 dos casos en Brasil, sobre una madre e hija con ausencia e hipoplasia del foramen mentoniano comprobados por examen con TCHC. La hija de 27 años tenía el foramen mentoniano del lado izquierdo hipoplásico y el del lado derecho estaba ausente, la madre de 63 años presentaba el FM derecho hipoplásico y el del lado izquierdo presentaba tamaño normal. Ninguna de las dos presentaba ningún desorden sensorial en la zona (20).

Rusu et al, en el año 2020 publicaron un reporte de caso sobre un paciente masculino de 56 años, en el cual confirmaron mediante evaluación con TCHC la presencia de un FIM en el lado izquierdo. En los cortes tomográficos se evidenciaba la presencia de dos forámenes en la cara vestibular del cuerpo mandibular del lado izquierdo. Los dos forámenes estaban dispuestos uno frente al otro, el foramen distal tenía su apertura hacia mesial y el foramen medial tenía su apertura hacia distal. El conducto dentario inferior se continuaba con el foramen distal, el verdadero FM, y el foramen mesial servía de entrada al conducto incisivo, siendo éste el FIM (15).

CONCLUSIÓN

Por todo lo descrito, se concluye que es muy importante conocer las posibles variantes anatómicas que podemos encontrar en la región del foramen mentoniano, a fin de planificar un correcto tratamiento y evitar posibles complicaciones neurovasculares.

Agradecimientos: Ninguno.

Conflicto de intereses: Los autores no tienen conflicto de interés con este informe.

Financiamiento: Autofinanciado.

Contribuciones de los autores: Todos los autores contribuyeron a este manuscrito.

Correspondencia:

María Teresa Vinatea Cuenca de Figueroa
Dirección: Calle Hermanos Catari 430, San Miguel.
Lima – Perú
Número de teléfono: 943576328
Correo electrónico: maria.vinatea@upch.pe

REFERENCIAS BIBLIOGRÁFICAS

- Zhang L, Zheng Q. Anatomic Relationship between Mental Foramen and Peripheral Structures Observed By Cone-Beam Computed Tomography. *Anat Physiol.* 2015;5(4):1-5.
- Carruth P, He J, Benson BW, Schneiderman ED. Analysis of the Size and Position of the Mental Foramen Using the CS 9000 Cone-beam Computed Tomographic Unit. *J Endod.* 2015;41(7):1032-6.
- Lauhr G, Coutant JC, Normand E, Laurenjoye M, Ella B. Bilateral absence of mental foramen in a living human subject. *Surg Radiol Anat.* 2015;37(4):403-5.
- Li Y, Yang X, Zhang B, Wei B, Gong Y. Detection and characterization of the accessory mental foramen using cone-beam computed tomography. *Acta Odontol Scand.* 2018;76(2):77-85.
- Aytugar E, Özeren C, Lacin N, Veli I, Çene E. Cone-beam computed tomographic evaluation of accessory mental foramen in a Turkish population. *Anat Sci Int.* 2019;94(3):257-65.
- Lam M, Koong C, Kruger E, Tennant M. Prevalence of Accessory Mental Foramina: A Study of 4,000 CBCT Scans. *Clin Anat.* 2019;32(8):1048-52.
- Xiao LEI, Pang W, Bi H, Han X. Cone beam CT - based measurement of the accessory mental foramina in the Chinese Han population. *Exp Ther Med.* 2020;20(3):1907-16.
- Iwanaga J, Kikuta S, Tanaka T, Kamura Y, Tubbs RS. Review of Risk Assessment of Major Anatomical Variations in Clinical Dentistry: Accessory Foramina of the Mandible. *Clin Anat.* 2019;32(5):672-7.
- Wei X, Gu P, Hao Y, Wang J. Detection and characterization of anterior loop, accessory mental foramen, and lateral lingual foramen by using cone beam computed tomography. *J Prosthet Dent.* 2019;19(3):3049-9.
- Sanomiya Ikuta CR, Paes da Silva Ramos Fernandes LM, Poleti ML, Alvares Capelozza AL, Fischer Rubira-Bullen IR. Anatomical Study of the Posterior Mandible: Lateral Lingual Foramina in Cone Beam Computed Tomography. *Implant Dent.* 2016;25(2):247-51.

11. Trost M, Mundt T, Biffar R, Heinemann F. The lingual foramina, a potential risk in oral surgery. A retrospective analysis of location and anatomic variability. *Ann Anat.* 2020;231:1-9.
12. Gungor E, Aglarci OS, Unal M, Dogan MS, Guven S. Evaluation of mental foramen location in the 10-70 years age range using cone-beam computed tomography. *Niger J Clin Pract.* 2017;20(1):88-92.
13. Fernández JE. Foramen Mentoniano Accesorio : Presentacion De Un Caso Y Revision De La Bibliografía. *Rev Arg Anat Clin.* 2016;8(3):151-6.
14. Sánchez Mateus AM. Posición y variantes anatómicas del foramen mentoniano evaluadas en tomografía volumétrica en pacientes del Centro Radiológico Diagnóstico Digital en Itagüí, Colombia [tesis para obtener el Título de Especialista en Radiología Oral y Maxilofacial]. Lima:Universidad Peruana Cayetano Heredia; 2016.
15. Rusu MC, Stoenescu MD. The mandibular incisive foramen, a false mental foramen. *Morphologie.* 2020;(20):30052-7.
16. Sekerci A, Sahman H, Sisman Y, Aksu Y. Morphometric analysis of the mental foramen in a Turkish population based on multi-slice computed tomography. *J Oral Maxillofac Radiol.* 2013;1(1):2.
17. Cantekin K, Şekerci AE. Evaluation of the accessory mental foramen in a pediatric population using cone-beam computed tomography. *J Clin Pediatr Dent.* 2014;39(1):85-9.
18. Delgadillo Avila JR, Mattos-Vela MA. Ubicación de agujeros mentonianos y sus accesorios en adultos peruanos. *Odovtos - Int J Dent Sci.* 2018;20(1):69-77.
19. Cabanillas Padilla J, Quea Cahuana E. Estudio morfológico y morfométrico del agujero mentoniano mediante evaluación por tomografía computarizada Cone Beam en pacientes adultos dentados. *Odontoestomatol.* 2014;16(24):4-12.
20. Da Silva Ramos Fernandes LMP, Capelozza ALÁ, Rubira-Bullen IRF. Absence and hypoplasia of the mental foramen detected in CBCT images: A case report. *Surg Radiol Anat.* 2011;33(8):731-4.

Recibido 05-11-2021

Aceptado 18-12-2022