

# Carcinomatosis peritoneal secundaria a adenocarcinoma de células en anillo de sello del colon: A propósito de un caso

Peritoneal carcinomatosis secondary to signet ring cell colon carcinoma: a case-report

Mayron D. Nakandakari<sup>1,a,2</sup>, Dyanne N. De la Rosa<sup>1a,2</sup>, José Jaramillo<sup>3,b</sup>, Walter Bryson<sup>4,c</sup>

## RESUMEN

La carcinomatosis peritoneal (CP) secundaria a adenocarcinoma de colon es una metástasis al peritoneo poco frecuente e indicativa de mal pronóstico. Se reporta el caso de un varón de 26 años con diagnóstico de tuberculosis (TBC) enteroperitoneal y con tratamiento esquema sensible para TBC extrapulmonar. Tenía un tiempo de enfermedad de un mes caracterizado por dolor abdominal, náuseas, vómitos y constipación. Fue catalogado como “abdomen congelado” y se le realizó laparotomía exploratoria encontrándose nódulos blanquecinos en peritoneo como “granos de mijo”. Fue hospitalizado con diagnóstico sindrómico de obstrucción intestinal y con diagnóstico probables de TBC miliar peritoneal vs linfoma no Hodgkin enteroperitoneal. El estudio anátomo-patológico de la biopsia peritoneal y colónica fue carcinomatosis peritoneal secundaria a adenocarcinoma de células en anillo de sello de colon.

PALABRAS CLAVE: Carcinoma, peritoneo, adenocarcinoma. (Fuente: DeCS BIREME).

## SUMMARY

Peritoneal carcinomatosis (PC) secondary to colonic adenocarcinoma is an infrequent condition usually associated with poor prognosis. We report the case of 26-year old male patient diagnosed of entero-peritoneal tuberculosis treated with a standard regimen for drug-sensitive tuberculosis. The patient had one month of illness characterized by abdominal pain, nausea, vomiting and constipation. A diagnosis of “frozen abdomen” was made and a laparotomy was performed finding white nodules mimicking “milliary seeds”. The patient was admitted with a presumed diagnosis of tuberculosis or non-Hodgkin lymphoma. The biopsy revealed PC secondary to signet ring cell colon carcinoma.

KEY WORDS: Carcinomatosis, peritoneum, adenocarcinoma. (Source: MeSH NLM).

<sup>1</sup> Universidad Privada San Juan Bautista. Lima - Perú.

<sup>2</sup> Sociedad Científica de Estudiantes de Medicina de la Universidad Privada San Juan Bautista (SOCIEM UPSJB). Lima - Perú.

<sup>3</sup> Departamento de Cirugía pediátrica. Instituto Nacional del Niño. Lima - Perú.

<sup>4</sup> Unidad de Cuidados Intensivos. Hospital Nacional Hipólito Unanue. Lima - Perú.

<sup>a</sup> Estudiante de Medicina Humana

<sup>b</sup> Médico cirujano pediatra

<sup>c</sup> Médico intensivista

## REPORTE DE CASO / CASE REPORT

### INTRODUCCIÓN

La carcinomatosis peritoneal (CP) es una patología de epidemiología no determinada, y definida como la siembra e implantación de células neoplásicas en la cavidad peritoneal (1).

La diseminación tumoral al peritoneo puede darse mediante la extensión directa del cáncer primario a lo largo de los ligamentos peritoneales, mesenterios y epiplones; diseminación a través de la siembra intraperitoneal en líquido ascítico; propagación linfática; diseminación embólica hematológica; o perforación iatrogénica o espontánea del cáncer primario (2).

La CP siempre es indicativa de un estadio oncológico avanzado (3). Suele darse en casos de cáncer de ovario, gástrico, colon y pancreático. Menos frecuentemente en el cáncer hepatocelular, renal, uterino, de vejiga, linfoma y los tumores de origen desconocido (4). Tiene como principal diagnóstico diferencial no tumoral a la tuberculosis (TBC) enteroperitoneal, con el cual es confundido frecuentemente por la presencia de los “granos de mijo” (5).

Se reporta un caso de un paciente que fue tratado inicialmente como TBC enteroperitoneal, que tuvo como diagnóstico definitivo CP secundaria a adenocarcinoma de colon, neoplasia frecuente entre las edades superiores a los 50 años y que presenta afectación carcinomatosa solo entre 10 y 20% de los casos.

### PRESENTACIÓN DEL CASO

Varón de 26 años de Huánuco, Perú. Tenía antecedente de cirugía por peritonitis secundaria a apendicitis aguda, un mes antes de su ingreso, y de haber sido diagnosticado quince días antes de TBC enteroperitoneal recibiendo tratamiento esquema sensible para TBC extrapulmonar en otro centro hospitalario.

Llegó al servicio de emergencia del hospital, refiriendo desde hacía un mes, dolor abdominal difuso, tipo sordo, de intensidad (4/10), que no cedía con el cambio de posición ni con el uso de analgésicos. Desde una semana antes del ingreso refería constipación, no eliminación de flatos, ni eructos y desde dos días antes el dolor abdominal se había intensificado (7/10) y además, náuseas y vómitos.

El paciente negaba presentar tos, fiebre, ictericia, diarrea crónica, hematemesis y sangre en heces, pero había perdido 12 kg de peso en 6 semanas.

Al examen físico a nivel abdominal, los ruidos hidroaéreos estaban ausentes, timpánico a la percusión, a la palpación superficial el abdomen era tenso, poco depresible, doloroso en hipocondrio y flanco izquierdo y a la palpación profunda se encontró el hígado con bordes irregulares con una altura de matidez mayor a siete cm. Los signos de Murphy, Chauffard, Mc Burney y Blumberg, fueron negativos.

Se catalogó como un “abdomen congelado” y se realizó laparotomía exploratoria, encontrando líquido ascítico que fue aspirado y la presencia de nódulos blanquecinos que medían entre 2 y 4 mm de diámetro, localizadas en toda la superficie del peritoneo, similares a “granos de mijo”. Se realizó biopsia de los nódulos, que fueron enviadas al Servicio de Anatomía Patológica del hospital. Además, se le colocó bolsa de colostomía.

El diagnóstico presuntivo fue el de una posible TBC miliar peritoneal.

Entre los exámenes de laboratorio se le realizó hemograma, electrolitos séricos, pruebas bioquímicas y perfil hepático. El hemograma mostró anemia leve normocítica, normocrómica con anisocitosis y poiquilocitosis, y marcada monocitosis indicativa de un proceso inflamatorio crónico. El resto de exámenes de laboratorio fueron normales. Las pruebas de BK en esputo y BK en heces, fueron negativas.

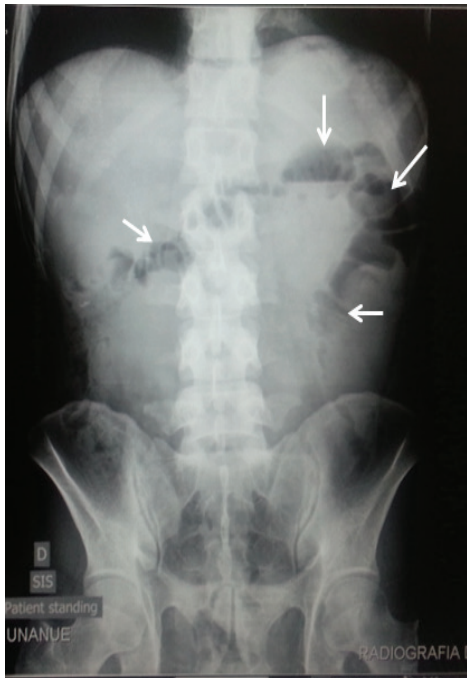Las radiografías de tórax antero posterior y lateral derecha mostraron ambos campos pulmonares libre de lesiones. La radiografía de abdomen mostró niveles hidroaéreos principalmente a nivel de flanco izquierdo y a lo largo del colon transversal y colon descendente, con escasa presencia de gases en asas intestinales gruesas indicativas de posible obstrucción por tumoración (Figura 1).

El primer informe de anatomía patológica de la biopsia de peritoneo describió neoplasia maligna peritoneal de células redondas metastásicas con primera posibilidad histogénica de neoplasia de células germinales (Figura 2A). Se le realizó ecografía Doppler escrotal que mostró ambos cordones espermáticos y ambos testículos normales.

REPORTE DE CASO / CASE REPORT

Los resultados de los marcadores tumorales fueron: alfa feto proteína (AFP) 4,02 ng/ml,  $\beta$ -gonadotropina coriónica humana ( $\beta$  hCG) 1,20 mUI/ml, Ca 19.9: 59,37 U/ml y  $\beta$ 2-microglobulina 1,68 mg/l.

El segundo informe de anatomía patológica de la biopsia de peritoneo fue descrita como metástasis peritoneal de carcinoma poco diferenciado con



**Figura 1.** Radiografía de abdomen: Se evidencian niveles hidroaéreos (flechas) en flanco izquierdo y a lo largo de colon transverso y descendente.

componente de células en anillo de sello, sugiriendo estudio de inmunohistoquímica para determinar origen primario (CK7, CK20, CDX2, CD30, TTF-1, PLAP); los cuales no fueron realizados porque el paciente solicitó su alta voluntaria.

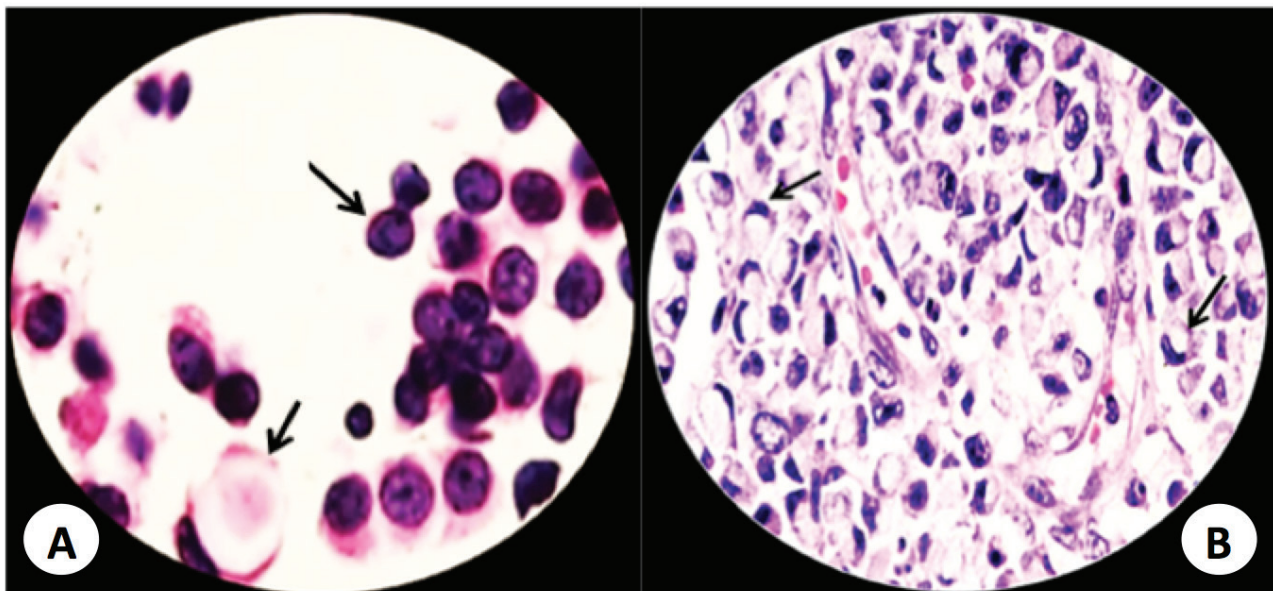
Previa al alta se le realizó colonoscopia que mostró una tumoración grande e irregular localizada en el colon descendente cerca del ángulo esplénico compatible con adenocarcinoma de colon; se tomaron muestras de biopsia, que fueron informadas por anatomía patológica como adenocarcinoma de colon con células en anillo de sello poco diferenciado (Figura 2B).

Con los hallazgos histopatológicos de las muestras de peritoneo y del colon y el estadiaje TNM para cáncer colorrectal, el diagnóstico definitivo fue CP secundaria a adenocarcinoma de células en anillo de sello del colon poco diferenciado, Estadio IVB.

El paciente decidió no continuar tratamiento paliativo y fue dado de alta a su solicitud. El pronóstico es incierto.

DISCUSIÓN

El paciente llegó al hospital con el diagnóstico clínico de TBC enteroperitoneal; diagnóstico que fue reafirmado inicialmente por el hallazgo de las lesiones nodulares blanquecinas a lo largo del peritoneo, similares a los granos de mijo, que llevó a la confusión.



**Figura 2. A:** Biopsia de peritoneo. Presencia de células redondas metastásicas. Tinción H-E. Aumento 400X. **B:** Biopsia de colon. Presencia de células en anillo de sello. Tinción H-E. Aumento 100X.

## REPORTE DE CASO / CASE REPORT

La única forma de diferenciar la TBC y la CP fue la biopsia del tejido afectado (6).

En el diagnóstico diferencial, también se plantearon los posibilidades de tumor de células germinales y de linfoma.

Tanto la AFP y la Beta hCG en valores normales descartaron tumores de células germinales, con excepción del seminoma que fue descartado por la ecografía Doppler escrotal normal. Los niveles normales de  $\beta 2$  microglobulina alejaron la posibilidad de linfoma enteroperitoneal. Pero el Ca 19.9 sí se encontró elevado, lo cual podía ser indicativo de carcinoma pancreático, hepatobiliar, gástrico, o colorrectal (7).

La colonoscopia y la biopsia de colon fueron fundamentales para el diagnóstico final del paciente. Al realizarle el estadiaje en base a la Clasificación TNM para adenocarcinoma de colon (8), resultó estadio IVB bajo los siguientes criterios: Tumor que penetra la superficie del peritoneo visceral (T4a), no hay metástasis a nódulos linfáticos regionales (N0), metástasis al peritoneo (M1b); el pronóstico en estos casos es muy pobre.

En la actualidad, en los pacientes con CP la terapia sugerida es la combinación de cirugía citoreductora más quimioterapia sistémica. En la mayoría de pacientes, con esta terapia se logra una media de vida entre 22 y 24 meses, y solo el 10% logra superar los 5 años de vida (9,10).

Con relación al antecedente de peritonitis secundaria a apendicitis, hubiera sido importante la revisión de láminas de la biopsia de apéndice y de epiplon realizados en el otro centro hospitalario, ya que en la fase inicial de la CP se observa un epiplon engrosado, hemorrágico y congestivo, indicativos de un proceso inflamatorio cuyo posible origen pudo ser la diseminación de la neoplasia primaria al peritoneo y anexos, y que tuvo como primera forma de manifestación a la apendicitis aguda (11,12).

El adenocarcinoma de colon de células en anillo de sello como causa de la CP, sólo se ha descrito casos aislados en pacientes jóvenes como el que se presenta, cuya edad fue 26 años, edad en la que inciden solamente el 3,6% de los casos de adenocarcinoma de colon de células en anillo de sello según un estudio en el Instituto Nacional de Enfermedades Neoplásicas de Perú (13).

En este caso lamentablemente no conocemos la evolución del paciente, en vista que solicitó su alta voluntaria y se desconoce si recibió o no algún tipo de tratamiento.

En conclusión, se ha descrito un caso poco frecuente de CP pero que se debería tener en cuenta en el diagnóstico diferencial.

Se recomienda, siempre tener presente la posibilidad de una diseminación neoplásica al peritoneo, dado que en nuestro paciente nunca se pensó y nunca se consideró en el diagnóstico diferencial a la CP hasta que llegó el resultado de la biopsia; quizás se hubiera evitado el tratamiento de alrededor de un mes con el esquema I para TBC extrapulmonar, y quizás pudo ser otra la actitud del paciente ante la terapia y por ende haber mejorado su pronóstico de vida.

### Declaración de financiamiento y de conflictos de intereses:

El estudio fue financiado por los autores. Los autores declaran no tener conflictos de interés.

### Contribución de autoría:

**MN:** Concepción y diseño del trabajo, análisis e interpretación de datos, redacción del manuscrito; **DD:** Recolección u obtención de la información, redacción del manuscrito; **JJ:** Aporte de material de estudio, revisión crítica del manuscrito, aprobación del manuscrito final; **WB:** Asesoría técnica y administrativa, aprobación del manuscrito final.

### Correspondencia:

#### Mayron D. Nakandakari

Dirección: Mz. A5 Lot. 10 AAHH Cerro Candela.

San Martín de Porres, Lima, Perú.

Teléfono celular: + 51 95972-7503

Correo electrónico: mdngmedicinaupsjb@hotmail.com

### REFERENCIAS BIBLIOGRÁFICAS

1. Klaver Y, Lemmens V, Nienhuijs S. Peritoneal carcinomatosis of colorectal origin: Incidence, prognosis and treatment options. *World J Gastroenterol.* 2012; 18(39): 5489-94.
2. Zerhouni S, Mc Cart A. Peritoneal carcinomatosis of colorectal origin is there a role for cytoreductive surgery and hyperthermic intraperitoneal

**REPORTE DE CASO / CASE REPORT**

- chemotherapy? *Oncology Exchanges*. 2012; 11(2): 14-19.
3. American Joint Committee on Cancer Colon. Colon and Rectum Cancer Staging. In: Edge SB, Byrd DR, Compton CC, et al. *AJCC Cancer Staging Manual*. 7th edition. New York: Springer; 2010.p. 143-64.
  4. Lemmens V, Klaver Y, Verwaal V, Harm J. Predictors and survival of synchronous peritoneal carcinomatosis of colorectal origin: a population-based study. *Int J Cancer*. 2011; 128: 2717-25.
  5. Jayne D. The molecular biology of peritoneal carcinomatosis from gastrointestinal cancer. *Ann Acad Med Singapore*. 2013; 32: 219-25.
  6. Sugarbaker P. Overview of Peritoneal Carcinomatosis. *Cancerology*. 2011; 3: 119-24.
  7. Vasallo F, Rodríguez I, Martínez C. Cartas al Editor: Tuberculosis peritoneal simulando una carcinomatosis peritoneal. Aportación de un caso. *An Med Interna Madrid*. 2010; 24(3): 148-49.
  8. Baskaratan S, Philips J, Mc Credden P, Solomon M. Free colorectal cancer cells on the peritoneal surface: correlation with pathologic variables and survival. *Dis Colon Rectum*. 2011; 47: 2076-79.
  9. Jayne G, Fook S, Loi C, Seow F. Peritoneal carcinomatosis from colorectal cancer: Epidemiology. *Br J Surg*. 2012; 89: 1545-50.
  10. Guerrero A, Aparicio J, Pellín L, Molina J, Palomar L, Ponce J. Carcinomatosis peritoneal por tumor apendicular. *Oncología (Barc.)*. 2005; 28(4): 35-39.
  11. Koppe M, Boerman O, Oyen W. Peritoneal carcinomatosis of colorectal origin: Incidence and current treatment strategies. *Ann Surg*. 2010; 243: 212-22.
  12. Priego J, Rodríguez VG, Reguerdo CE, Cabanas MJ, Lisa CE, Peromingo FR. Carcinomatosis peritoneal secundaria a carcinoma Lobulillar de mama. *Rev Chil Cir*. 2007; 59(3): 223-28.
  13. Casavilca S, Sánchez J, Zavaleta A. Carcinoma de células en anillo de sello del colon y recto en el Instituto Nacional de Enfermedades Neoplásicas. *Rev Gastroenterol Perú*. 2004; 24: 234-37.

Recibido: 09/02/2015

Aceptado: 29/06/2015