

Enfermedad de Carrión y gestación con síndrome de dificultad respiratoria aguda y disfunción multiorgánica. Reporte de caso

Carrion's disease during pregnancy presenting with acute respiratory distress and multi organ failure. A case report

Jaime Zegarra Piérola ^{1,a,2,b}, Luis Granados Bullón ^{2,c}, Lady Lévano Díaz ^{2,d}, Ciro Maguiña Vargas ^{1,a,3}
 Antonio Hernández Sánchez ^{4,c}

RESUMEN

La Enfermedad de Carrión es una enfermedad endémica en el Perú, causada por la *Bartonella bacilliformis*, cursa con un estadio agudo o anemizante, una forma verrucosa y bacteriemia asintomática. La forma aguda es grave y tiene alta morbilidad y mortalidad. Se reporta el caso de una mujer joven, gestante, procedente de Yungay, Ancash, quien cursó la fase aguda complicada con disfunción multiorgánica, síndrome de dificultad respiratoria aguda que requirió ventilación mecánica en posición prona, cuya evolución fue desfavorable y falleció.

PALABRAS CLAVE: Infecciones por Bartonella, embarazo, síndrome de dificultad respiratoria del adulto. (**Fuente:** DeCS BIREME).

SUMMARY

Carrion's disease is an endemic disease in Peru caused by *Bartonella bacilliformis* presenting with an acute or hemolytic form and a chronic verrucous form with asymptomatic bacteremia. The acute form is usually serious and is associated with high morbidity and mortality. We report the case of a case of a young pregnant woman from Yungay, Ancash who presented with the acute form complicated with multi organ failure and acute respiratory distress syndrome needing mechanical ventilation and dying.

KEYWORDS: Bartonella infections, pregnant, adult respiratory distress syndrome. (**Source:** MeSH NLM).

INTRODUCCIÓN

La Enfermedad de Carrión es una enfermedad endémica en el Perú, es causada por la *Bartonella bacilliformis*, una bacteria aeróbica Gram negativa; la transmisión se debe al mosquito flebotomino del género *Lutzomyia*, y cursa con varios síndromes

clínicos, destacando un estadio agudo o anemizante, una forma verrucosa y bacteriemia asintomática. La forma aguda es grave y tiene alta morbilidad y mortalidad (4).

Se reporta el caso de una mujer joven gestante procedente de Yungay, Ancash, quien cursó con un

1. Facultad de Medicina, Universidad Peruana Cayetano Heredia. Lima, Perú.
2. Unidad de Cuidados Intensivos, Hospital Cayetano Heredia. Lima, Perú.
3. Instituto de Medicina Tropical Alexander von Humboldt, Universidad Peruana Cayetano Heredia. Lima, Perú.
4. Departamento de Medicina Interna, Hospital Cayetano Heredia.
 - a. Profesor;
 - b. Médico Asistencial;
 - c. Jefe;
 - d. Médico Residente

REPORTE DE CASO / CASE REPORT

cuadro febril agudo con disfunción multiorgánica, síndrome de dificultad respiratoria aguda que requirió ventilación mecánica en posición prona, y soporte en cuidados intensivos siendo la enfermedad de Carrión, en su fase aguda una enfermedad con alto impacto epidemiológico, se decidió reportar el caso para destacar la magnitud de la gravedad de la misma, especialmente en la gestante.

PRESENTACIÓN DEL CASO

Mujer de 19 años, natural y procedente de Patapata, Yungay, Ancash; gestante de 35 semanas, quien ingresó al hospital de Huaraz con un tiempo de enfermedad de 6 días, caracterizado por dolor abdominal, fiebre,

ictericia, cefalea intensa, disnea progresiva, y ausencia de movimientos fetales. Al examen físico tuvo PA: 111/75 mm Hg, FC: 117 x', FR: 24 por min., ictericia marcada de piel y mucosas; útero grávido con ausencia de latidos fetales, Glasgow 15.

Los exámenes de laboratorio mostraron: Leucocitos 26 400 con 10% de bastones, linfocitos 3%, hemoglobina 7,75 gr/dl, urea 84 mg/dl, creatinina 0,9 mg/dl, TGO 103 UI/l, TGP 21 UI/l, INR 1,35; TTP 55 plaquetas 20 000 x mm³; glucosa 80 mg/dl. En junta médica se decidió su transferencia al Hospital Cayetano Heredia de Lima; durante el traslado presentó alumbramiento del óbito fetal.

Tabla 1. Exámenes de laboratorio, scores y tratamiento.

Parámetros	DIA 1	DIA 2	DIA 4
Hemoglobina (gr/dl)	7,75	6,50	6,00
Leucocitos x mm ³	26.400		
Linfocitos x mm ³	800		
Plaquetas x mm ³	20.000	70.000	20.000
INR	1,35		
TTP (seg)	55		
Bilirrubina (mg/dl)	42	38	
Urea (mg/dl)	84	138	177
Creatinina (mg/dl)	0,90	3,20	2,97
Glucosa (mg/dl)	80		
TGO (UI/l)	103	100	
TGP (UI/l)	21	20	
DHL(UI/l)	4.649		
Lactato (mmo/l)	3		
Cultivos			
- Hemocultivos			NEG
- Urocultivo			NEG
- Cultivo secreción bronquial			NEG
GIEMSA Bartonela positivo > 50% forma cocoide		+	
ELISA IgM e IgG para Bartonela			+
APACHE II	18		
SOFA	12		
PAM (mmHg)	75	70	
Pa02/Fi02		200	
Vasopresores:			
Noradrenalina: 0,3 ug/kg/min	NO	SI	
Adrenalina: 0,15 ug/kg/min	NO		SI
Vasopresina: 0,04 U/min	NO		SI
Ventilación mecánica PRONA (Pa02/Fi02 < 150)			SI

REPORTE DE CASO / CASE REPORT

Al ingreso a emergencia de ginecología, tuvo PA: 90/50 mm Hg, FC: 115 x', FR: 26 por minuto; SatO₂: 94%, llenado capilar > 2 segundos, ictericia +++++, palidez marcada, abdomen doloroso a la palpación a predominio de hipocondrio derecho. En horas cursó con mayor dificultad respiratoria, con SatO₂ 90% y necesidad de aporte de oxígeno, y el dolor abdominal se tornó difuso. La ecografía abdominal no mostró hallazgos significativos, la tomografía espiral multicorte (TEM) de abdomen mostró hepatoesplenomegalia, útero puerperal, y ascitis leve. En los exámenes de laboratorio se encontró hemograma con leucocitosis, granulaciones tóxicas, linfopenia, hemoglobina 6,5 gr/dl, plaquetas 70 000; bilirrubina total 42 mg/dl, bilirrubina directa 38,9,

TGO 100 UI/l. TGP 20 UI/l, DHL 4 649 UI/L, urea 138 mg/dl, creatinina 3,2 mg/dl; con estos hallazgos se descartó la necesidad de intervención quirúrgica.

Ingresó a la unidad de cuidados intensivos (UCI) con PA: 90/50 mm Hg, FC: 120 x', SatO₂: 90%, con trastorno del sensorio, marcada palidez, respiración acidótica; score APACHE II 18, SOFA 12, el análisis de gases arteriales mostró PaO₂/FiO₂: 140, y acidosis metabólica, lactato 3 mmol/l. (tabla 1). La evolución fue desfavorable, con choque circulatorio, insuficiencia respiratoria aguda, por lo cual se realizó intubación y ventilación mecánica invasiva, fluidoterapia con solución salina 0,9% y soporte vasopresor con noradrenalina, adrenalina y vasopresina.

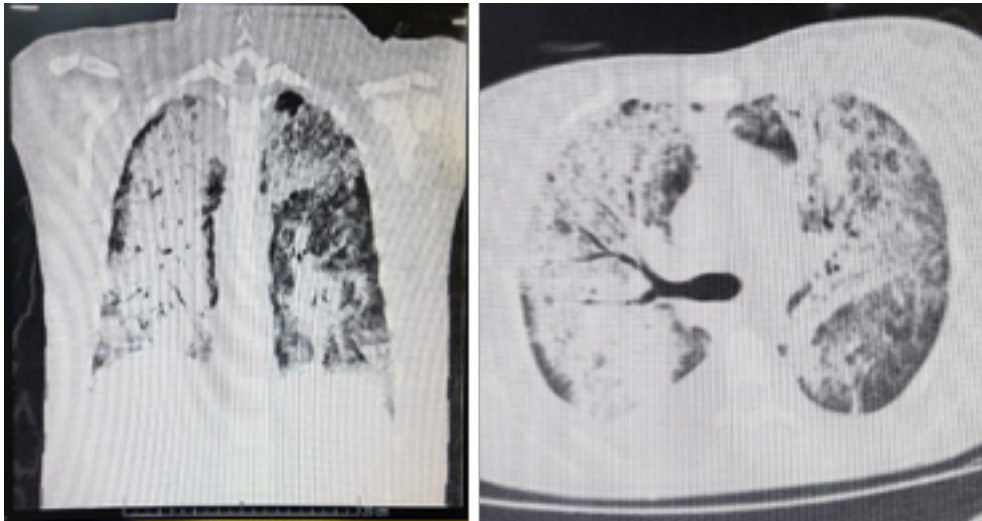


Figura 1. TEM de tórax con infiltrados alveolares bilateral multilobar compatibles con Síndrome de *distress* respiratorio agudo.

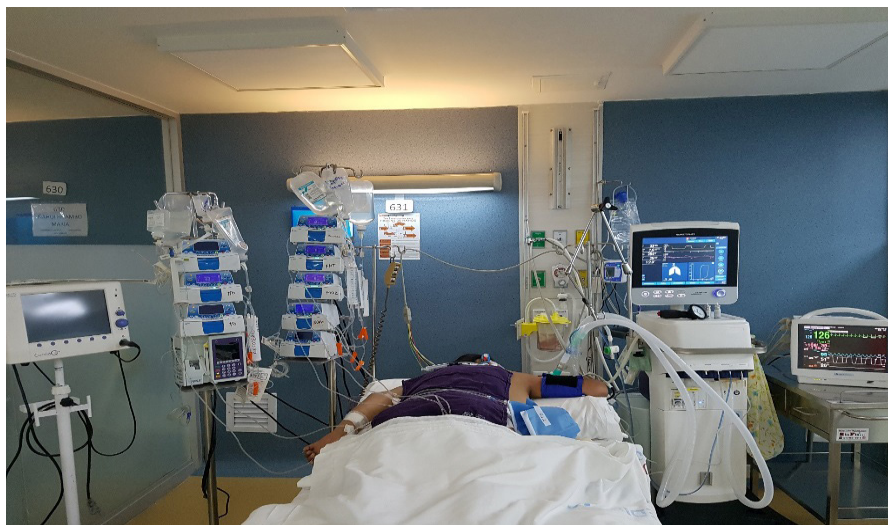

Figura 2. Paciente con Enfermedad de Carrión aguda y síndrome de dificultad respiratoria aguda severo con hipoxemia refractaria en ventilación mecánica en posición PRONA.

REPORTE DE CASO / CASE REPORT

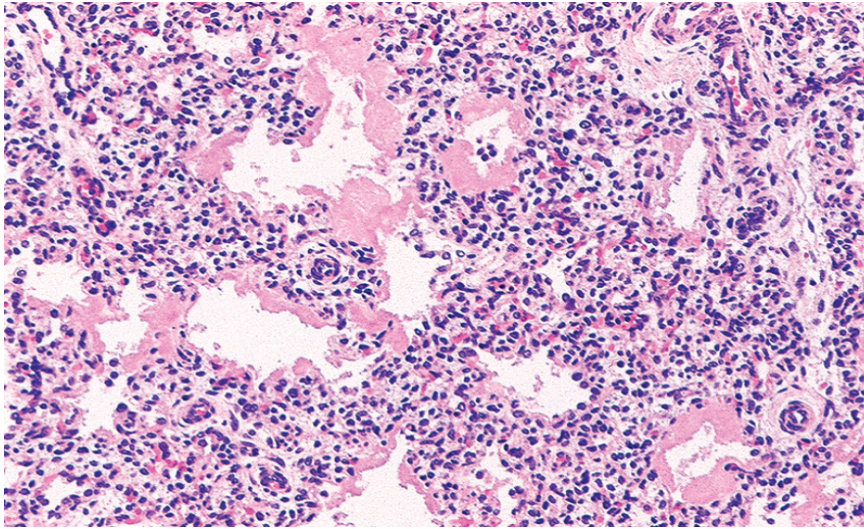


Figura 3. Biopsia pulmonar con extenso infiltrado inflamatorio agudo, compatible con daño alveolar difuso.

La ecocardiografía transtorácica mostró efusión pericárdica laminar, fracción de eyección (FE) 67%, índice cardíaco 2,4 l/min/m²; presión en cuña estimada 15 mm Hg, resistencia vascular sistémica (RVS) estimada 600 dinas/seg/m². En los exámenes de laboratorio se encontró hemoglobina 6 gr/dl, plaquetas 20 000 x mm³; urea 177 mg/dl, creatinina 2,97 mg/dl; bilirrubina total 37,8 mg/dl; gota gruesa (-), aglutinaciones en lamina (-), aglutinación en tubo para Brucella (-), perfil TORCH (-), ELISA IgM e IgG para dengue (-); GIEMSA: lámina positiva para *Bartonella bacilliformis* > 50 por campo formas cocoides; ELISA IgM e IgG para bartonella positivo.

La paciente recibió soporte total en UCI, los antibióticos para la bartonelosis fueron ceftriaxona, ciprofloxacino, y para gérmenes oportunistas trimetropim/sulfametoaxol, ganciclovir, fluconazol. En la evolución persistió con choque circulatorio, síndrome de *distress* respiratorio agudo severo (figura 1) con caída del PaO₂/FiO₂ a 100, y mecánica ventilatoria con *compliance* estática 25; presión *plateau* 28, *driving pressure* 15; para lo cual se realizó ventilación mecánica protectora con volumen tidal (VT): 6 ml/kg peso; ventilación en posición prona (figura 2), sin mejoría, falleciendo a los 28 días. La biopsia transpulmonar mostró daño alveolar difuso, lo cual es compatible con síndrome de dificultad respiratoria aguda (figura 3).

DISCUSIÓN

Se reporta el caso de una mujer joven, gestante, procedente de Ancash, con diagnóstico de enfermedad

de Carrión aguda severa, con frotis y serología positiva para *Bartonella bacilliformis*; quien cursó con óbito fetal; disfunción multiorgánica, que fue manejada en cuidados intensivos con soporte vasopresor, dialítico, antibióticos y ventilación mecánica en posición prona por síndrome de dificultad respiratoria aguda severa, definido como daño alveolar difuso por biopsia transpulmonar.

La paciente procedía de una zona endémica de bartonelosis en el Perú, tal como fue descrito en estudios previos por Maguiña y col. La enfermedad de Carrión ha sido reportada en zonas de sierra del Ecuador, Colombia; y en el Perú en la sierra y selva alta, se encuentra entre los 500 y 3400 msnm; considerándose hoy en día como una de las principales enfermedades emergentes (1,2).

Desde el punto de vista clínico cursó con anemia severa, trombocitopenia; hiperbilirrubinemia marcada con bilirrubina total en 42 mg/dl; injuria renal aguda, acidosis láctica, con datos de laboratorio que mostraron daño celular severo, con TGO y DHL elevados; asimismo, linfopenia severa; choque circulatorio severo que requirió el uso de hasta 3 vasopresores, síndrome de dificultad respiratoria aguda severa que requirió ventilación mecánica en posición prona. Al ingreso a cuidados intensivos tuvo score APACHE II y SOFA altos, considerándose disfunción multiorgánica con alto riesgo de mortalidad.

Según Patrucco y Huarcaya la bartonelosis aguda se considera como una enfermedad inmunodepresora que compromete la inmunidad celular, con niveles

REPORTE DE CASO / CASE REPORT

bajos de linfocitos CD4, y de la inmunidad humoral (3,4); lo cual predispone a infecciones oportunistas. Si bien es cierto los cultivos de nuestra paciente fueron negativos, pensamos que el curso clínico severo fue parte de la enfermedad y de las infecciones oportunistas.

Cursaba con gestación de 35 semanas y tuvo óbito fetal, el mismo es considerado como una complicación de la enfermedad de Carrión aguda; según lo descrito por López de Guimaraes y col. (5), en su serie de 50 pacientes gestantes con enfermedad de Carrión aguda, el 48% tuvo alguna complicación obstétrica, abortos 26% y óbito fetal 4%, parto prematuro 8% (6). Las gestantes son pacientes con mayores complicaciones, debido a los cambios fisiológicos que presentan y a las alteraciones en la inmunidad celular. El óbito fetal estaría relacionada a las infecciones oportunistas y a la disfunción multiorgánica.

Desde el punto de vista hemodinámico cursó con choque circulatorio vasoplejico, con resistencia vascular sistémica baja; e índice cardiaco preservado; lactato > 2 mmol/l. que requirió 3 vasopresores a dosis máximas. La ecocardiografía mostró efusión pericárdica leve, con fracción de eyección preservada (FE) y sin compromiso de cavidades cardiacas, por lo cual se consideró el choque de origen séptico (7,8), debido probablemente a infecciones por oportunistas. En una serie de casos de Maguiña y col. (9), de 33 pacientes con enfermedad de Carrión, 25 tuvieron ecocardiografía siendo anormal la misma en el 48%, un paciente tuvo taponamiento cardiaco y uno miocarditis con edema pulmonar.

Desde el punto de vista respiratorio cursó con síndrome de dificultad respiratoria agudo severo, definido como daño alveolar difuso. En la TEM de tórax se observó infiltrados alveolares bilateral, tuvo hipoxemia refractaria con $paO_2/fiO_2 < 150$, hallazgos ecocardiográficos que no mostraron edema de origen cardiogénico, compatibles con la definición de Berlín 2012 (10).

Los pacientes con síndrome de dificultad respiratoria aguda severa son manejados en ventilación protectora (volumen tidal: 4 - 6 ml/kg de peso) y son sometidos a ventilación en posición prona, la cual ha demostrado disminuir la mortalidad (11,12). A pesar de las diferentes estrategias establecidas, la paciente evolucionó de manera desfavorable y falleció.

En relación a los factores de pronóstico en la

fase aguda, Maguiña y col. (4,5), encontraron que anasarca, petequias y alteración del estado mental eran de mal pronóstico, en cambio, en la serie de Montoya de pacientes de Cuzco fueron, la presencia de choque al ingreso, neumonía intrahospitalaria, edema agudo pulmón, pericarditis, convulsiones, coma e insuficiencia renal aguda (13).

Declaración de conflictos de interés:

Los autores declaran no tener conflictos de interés, en la publicación de este reporte de caso.

Contribución de autoría:

JZP: Idea y desarrollo del trabajo; **LGB:** revisor del texto; **LLD:** recolección de la información; **CMV:** revisor del texto; **AHS:** revisor de la discusión del texto.

Correspondencia:

Jaime Zegarra Piérola

Correo electrónico: jaime.zegarra.p@upch.pe

REFERENCIAS BIBLIOGRÁFICAS

1. Chamberlin J, Masuoka P, Andre R, et al. Geographic information systems and the selection of priority areas for control of sand fly-transmitted bartonellosis in Peru. *J Infect Dis.* 2002;186(7):983-90. DOI: 10.1086/344054
2. Anderson B, Neuman M. Bartonella spp as emerging human pathogens. *Clin Microbiol Rev.* 1997; 10(2):203- 219.
3. Huarcaya E, Maguiña C, Best I, et al. Immunological pattern of patients with acute and chronic phase of Bartonella bacilliformis infection in a endemic area in Peru. Atlanta: ASTHM 55th Annual Meeting; 12-16 de noviembre del 2006.
4. Maguiña C, Ugarte-Gil C, Breña P, et al. Actualización de la enfermedad de Carrión. *Rev Med Hered.* 2008; 19 (1):36-41. DOI: <https://doi.org/10.20453/rmh.v19i1.975>
5. López de Guimaraes D, Avila F, Villanueva J. Enfermedad de Carrión y gestación: reporte de ocho casos. Lima: VI Congr Per Enf Infec Trop. Lima; 1999. p. 28.
6. Lopez-Guimaraes D, Giraldo M, Maguiña C. Complicaciones gineco-obstétricas en la Bartonellosis aguda: 50 observados en Caraz, Ancash. *Acta med peru.* 2006; 23(3): 148-151.
7. Cecconi M, De Backer D, Antonelli M, et al. Consensus on circulatory shock and hemodynamic

REPORTE DE CASO / CASE REPORT

- monitoring. Task force of the European Society of Intensive Care Medicine. *Intensive Care Med.* 2014; 40(12):1795-815. doi: 10.1007/s00134-014-3525-z
8. Vincent JL, De Backer D. Circulatory shock. *N Engl J Med.* 2013; 369(18):1726-34. doi: 10.1056/NEJMra1208943
 9. Maguiña C, Peña R, Ponce M, Quispe T, Ventosilla P. Manifestaciones clínicas y complicaciones de la fase aguda de bartonelosis o Fiebre de la Oroya en pacientes atendidos en el Hospital Nacional Cayetano Heredia. *Rev Med Hered.* 2008; 19(3):87-95. DOI: <https://doi.org/10.20453/rmh.v19i3.962>
 10. ARDS Definition Task Force, Ranieri VM, Rubenfeld GD, et al. Acute respiratory distress syndrome: the Berlin Definition. *JAMA.* 2012; 307(23):2526-33. doi: 10.1001/jama.2012.566
 11. Guérin C, Reignier J, Richard JC, et al. Prone positioning in severe acute respiratory distress syndrome. *N Engl J Med.* 2013; 368(23):2159-68. doi: 10.1056/NEJMoa1214103
 12. Amato MB, Meade MO, Slutsky AS, et al. Driving pressure and survival in the acute respiratory distress syndrome. *N Engl J Med.* 2015; 372(8):747-55. doi: 10.1056/NEJMsa1410639
 13. Montoya, M, Maguiña C, Vigo B, Caparo R, et al. Brote epidémico de la Enfermedad de Carrion en el Valle sagrado de los Incas. *Rev Soc Peru Med Interna.* 1998; 11:170-176.

Recibido: 22/04/2019

Aceptado: 24/09/2019