

Microcirugía mínimamente invasiva para aneurisma de la arteria comunicante anterior: abordaje supraorbitario lateral más angiografía con fluoresceína intraoperatoria

Minimally invasive microsurgery for anterior communicating artery aneurism: lateral supra-orbital approach plus intra-operative fluorescein angiography

Cristian Salazar Campos ^{1,a} , Miguel Gaitán Cabellos ^{1,b} 

RESUMEN

Los aneurismas de la arteria comunicante anterior son complejos y requieren de tratamiento endovascular o microquirúrgico según sus características. El uso de enfoques mínimamente invasivos en microcirugía continúa evolucionando. Presentamos el caso de un paciente de 34 años con un aneurisma cerebral no roto de ACoA de cuello ancho, con escala de Glasgow de 15 puntos. Se realizó un abordaje supraorbitario lateral más “clipaje” total del aneurisma usando angio fluoresceína intraoperatoria. Se logró el objetivo con seguridad y eficacia; al mismo tiempo se optimizó el tiempo quirúrgico y hospitalario, maximizando la comodidad del paciente, estética y reanudación a sus actividades tempranas.

PALABRAS CLAVE: aneurisma, microcirugía, fluoresceína.

SUMMARY

Anterior communicating artery aneurisms (ACAA) are complex and require endovascular or microsurgery approaches. The use of minimally invasive microsurgery techniques is evolving. We present the case of a 34-year-old patient with a broad neck, non-broken, ACAA with a Glasgow coma scale of 15 points. A lateral supra-orbital approach with total clipping of the ACAA using intra-operative fluorescein angiography was performed. The objective was accomplished successfully and safe, optimizing both intra-operative and hospitalization times, thus, maximizing patient comfort, esthetic and prompt return to normal duties.

KEYWORDS: Aneurysm, microsurgery, fluorescein.

¹ Departamento de Neurocirugía, Complejo Hospitalario PNP “Luis N. Saenz”. Lima, Perú.

^a Residente de Neurocirugía.

^b Médico Neurocirujano.

REPORTE DE CASO / CASE REPORT

INTRODUCCIÓN

El sitio más común de los aneurismas cerebrales es la arteria cerebral anterior al nivel de la arteria comunicante anterior (AcoA). La complejidad de estos aneurismas se basa en sus variantes y la dificultad de visualizar su entorno vascular ^(1,2).

La elección del tratamiento endovascular o microquirúrgico de los aneurismas de AcoA, se basa en la edad del paciente y características del aneurisma como cuello de base ancha, aneurisma trombótico o si presenta efecto de masa ⁽³⁾.

El abordaje supraorbitario lateral (SOL), como parte del desarrollo de la microcirugía, es considerado en el grupo de mini craneotomías ⁽⁴⁾; es un abordaje ideal para el “clipaje” de aneurismas de AcoA, por ofrecer un corredor seguro, cómodo, factible, cosmético y efectivo.

Dentro de las herramientas que potencian el avance de la microcirugía se encuentra la angiografía con fluoresceína, teniendo como ventaja durante el “clipaje” la inspección en tiempo real y la visualización del entorno vascular de la lesión ⁽⁵⁾.

En nuestro país son pocos los centros hospitalarios que desarrollan este tipo de enfoque mínimamente invasivo en la microcirugía, debido a que no se cuenta con equipo médico entrenado, infraestructura o equipos.

Por ello, se reporta este caso para promover la microcirugía como tratamiento para este tipo de

patología vascular, como lo describe el Profesor Takamori Fukushima ⁽⁶⁾, en su libro: “El neurocirujano desea ser un microcirujano hábil, no insertando agujas catéteres o presionando botones para radiación; lo que desea realmente es aprender microcirugía, técnicas y abordajes”

PRESENTACIÓN DEL CASO

Varón de 34 años sin antecedente de importancia. Ingresó a nuestra institución derivado de un hospital de Arequipa, con tiempo de enfermedad de un año, caracterizado por cefalea intermitente holocraneana a predominio frontal. Al examen físico, escala de Glasgow 15 puntos, pupilas isocóricas foto reactivas y sin déficit motor.

Se le realizó una TEM cerebral, en la que no se evidenció mayores hallazgos, y una angioTEM cerebral que mostró un aneurisma cerebral sacular no roto en la arteria comunicante anterior de 5,64 x 5,90 mm y cuello de 5,13 mm (figura 1).

La cirugía realizada fue una craneotomía supraorbitaria lateral más “clipaje” de aneurisma con angiografía con fluoresceína intraoperatoria (figura 2).

Técnica quirúrgica:

El paciente en posición supina con la cabeza por encima del nivel cardiaco, lateralizada 15 grados. Se realizó un afeitado mínimo de la zona, luego se procedió a una incisión cutánea de 6cm. El colgajo piel-galea se desplazó hacia anterior. El musculo temporal se disecó en su porción antero superior. Craneotomía de 3 x 4

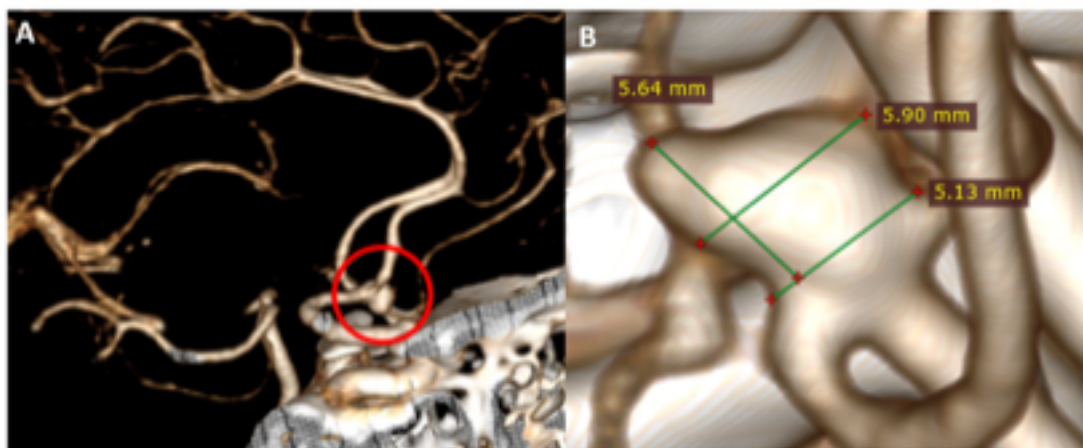


Figura 1. A: AngioTEM cerebral corte sagital, que muestra un aneurisma cerebral no roto de la arteria comunicante anterior. B: Medidas del aneurisma cerebral.

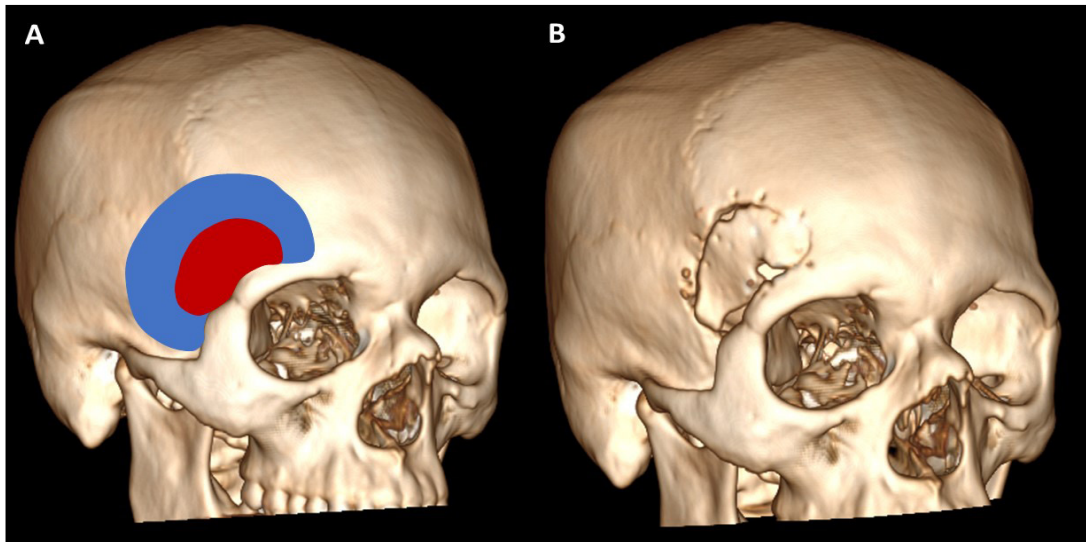


Figura 2. A: Reconstrucción 3D del cráneo del paciente; de color azul una craneotomía pterional, de color rojo una craneotomía supraorbitaria lateral. **B:** Reconstrucción ósea post quirúrgica del paciente.

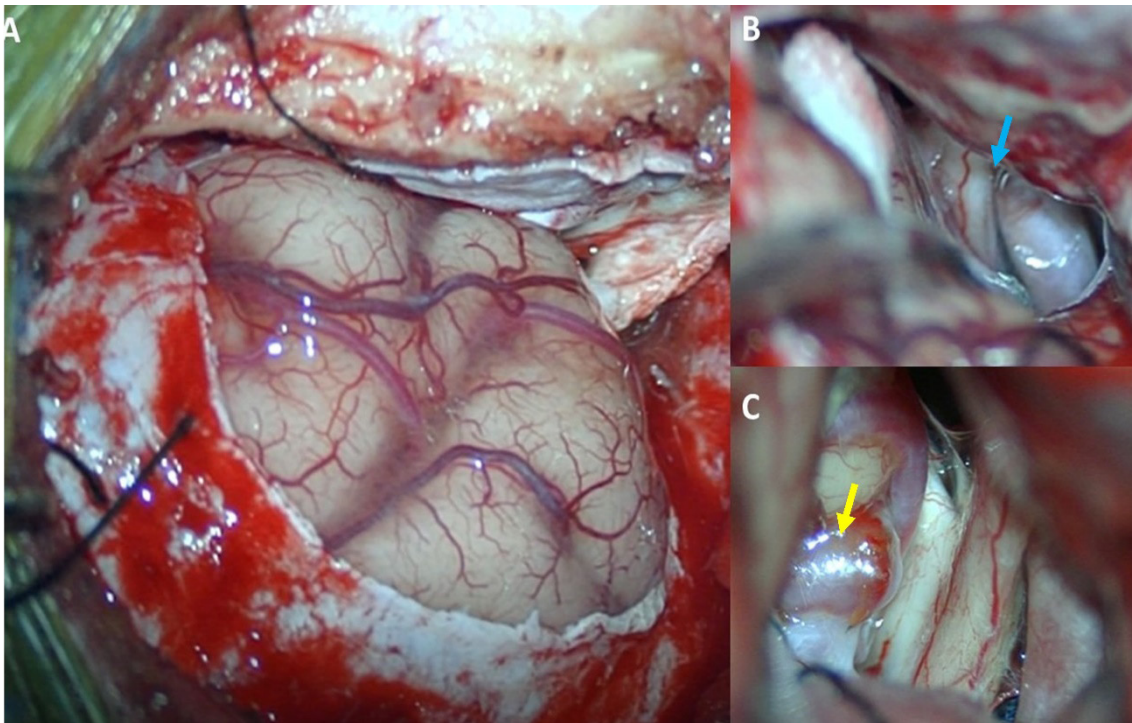


Figura 3. A: Imagen intraoperatoria, que muestra una mínima exposición parenquimal frontal. **B:** Liberación de cisternas basales, se evidencia cisterna inter óptica y óptico carotideo (flecha celeste). **C:** Aneurisma cerebral de arteria comunicante anterior (flecha amarilla).

cm, mucho más pequeña que un pterional clásico. Drilado del ala esfenoidal desde la pared orbitaria hacia el ala menor esfenoidal. Apertura de la duramadre en C hacia frontal. Bajo visión por microscopía se inició la disección intradural, llegando a las cisternas basales para liberar líquido cefalorraquídeo y relajar el

cerebro, posteriormente se ubicó el aneurisma cerebral (figura 3). “Clipaje” total del aneurisma con control de angiografía con fluoresceína (figura 4), observando la patencia vascular de arterias madre y perforantes. Control de hemostasia, cierre dural luego por planos hasta piel.

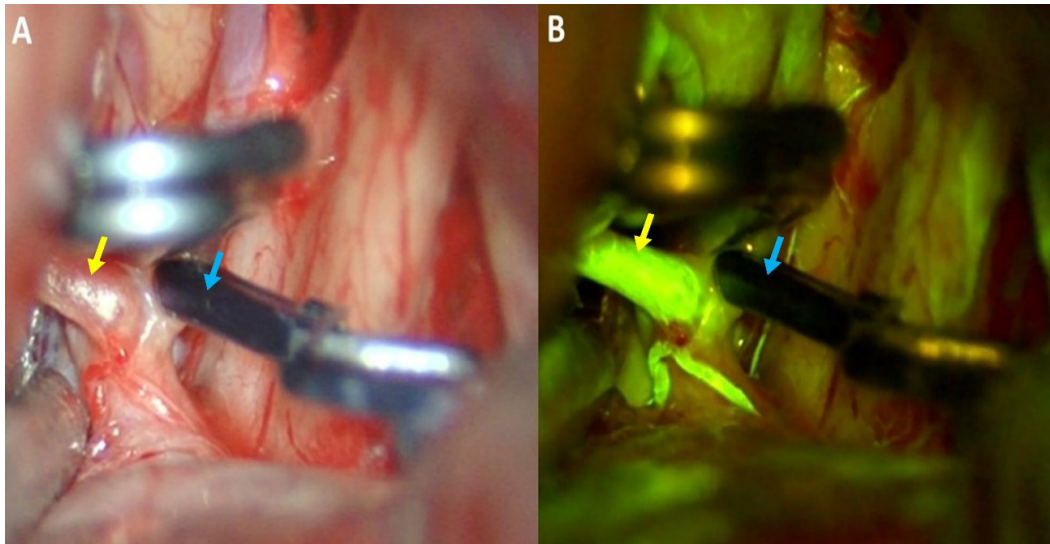


Figura 4. A: Imagen intraoperatoria, que muestra la oclusión completa del aneurisma (flecha azul). **B:** Angiografía con fluoresceína intraoperatoria que muestra la permeabilidad del tronco vascular (flecha amarilla).

En el control postoperatorio se observó una oclusión total del aneurisma y permeabilidad de ambas arterias cerebrales anteriores de los segmentos A1 y A2. El paciente tuvo evolución favorable con estancia hospitalaria corta (figura 5).

DISCUSIÓN

Los aneurismas del polígono de Willis, entre ellos los de la circulación anterior, se pueden acceder a través de diversos corredores quirúrgicos como el abordaje pterional, bicoronal, orbito-cigomático y endoscópico endonasal ^(7,8).

El desarrollo de la microcirugía mínimamente invasiva, ha mejorado estos abordajes clásicos, logrando menor tiempo, extensión ósea y manipulación parenquimal ^(9,10); igualando u optimizando los resultados de oclusión total, funcionales y estéticos.

El abordaje supraorbitario lateral, es parte de este avance. Inicialmente fue descrito por Brock M y Dietz H., pero fue Hernesneimi J. et al., quien desarrolló y popularizó este enfoque desarrollando miles de cirugías para aneurismas de la circulación anterior, en su serie de casos describe realizar el abordaje en 14 minutos ⁽¹⁾.

La visión intradural del abordaje SOL, permite tener acceso a la porción proximal de la fisura de Silvio, cisternas basales, lámina terminal, región

selar y aneurismas del polígono de Willis, excepto los ubicados en la arteria cerebral anterior distal ^(11,12).

Cabe resaltar que este enfoque tiene ciertas limitaciones, no es adecuado para lesiones vasculares que necesitan una exposición mayor del lóbulo temporal, como los aneurismas de la arteria comunicante posterior que se dirigen hacia atrás o de la arteria cerebral media que son de tamaño grande o gigante o se acompañan de un hematoma intracerebral ⁽¹³⁾.

Es de suma importancia para la cirugía vascular tener la certeza de la oclusión del cuello aneurismático, así como la permeabilidad de las arterias principales y perforantes, por eso la angiografía con fluoresceína intraoperatoria resulta ideal, permitiendo realizar lo anterior mediante una valoración cualitativa del flujo vascular en tiempo real y visión tridimensional de la anatomía circundante ⁽¹⁴⁾.

Una de las limitaciones de la angiografía con fluoresceína es la poca profundidad con los vasos de mayor calibre como la arteria carótida interna y la arteria temporal superficial, pero en zonas donde abunda las arterias perforantes sería ideal su uso, evitando infartos cerebrales inesperados.

El abordaje SOL es una alternativa simple, confiable y eficiente para los neurocirujanos que han adquirido experiencia con la técnica microquirúrgica en mini craneotomía.

REPORTE DE CASO / CASE REPORT

Este es uno de los casos que muestra la importancia del conocimiento de los nuevos avances en el “clipaje” microquirúrgico y que deben ser aprendidos y mejorados de acuerdo al avance de la tecnología.

Declaración de financiamiento y conflictos de interés:

El reporte fue financiado por los autores. No existe conflicto de interés de parte de los autores ni del orden personal, económico, institucional o laboral.

Contribución de autoría:

CSC: Concepción y redacción del reporte, recolección e interpretación de los datos, cirujano participante del procedimiento y aprobación de la versión final. **MGC:** Revisión del reporte de caso.

Correspondencia:

Cristian Eugenio Salazar Campos
Avenida Brasil Cdra. 26, Jesús María, Lima, Perú.
Correo electrónico: cristiansc92@gmail.com

REFERENCIAS BIBLIOGRÁFICAS

1. Brock M, Dietz H. The small frontolateral approach for the microsurgical treatment of intracranial aneurysms. *Neurochirurgia (Stuttg)*. 1978; 21(6):185-91. doi: 10.1055/s-0028-1090343.
2. Pietrantonio A, Trungu S, Raco A. Clinical and neuropsychological outcome after microsurgical and endovascular treatment of ruptured and unruptured anterior communicating artery aneurysms: A single-center experience. *Acta Neurochir Suppl*. 2017; 124:173-177.
3. Wong J, Tymianski R. Minimally invasive microsurgery for cerebral aneurysm. 2015. *Stroke*. 2015;46(9):2699-706. doi: 10.1161/STROKEAHA.115.008221
4. Cha KC, Hong SC, Kim JS. Comparison between lateral supraorbital approach and pterional approach in the surgical treatment of unruptured intracranial aneurysms. *J Korean Neurosurg Soc*. 2012; 51(6):334-337.
5. Elsharkawy A, Abdelhameed A. The lateral supraorbital approach, doable and cosmetic access to anterior skull base. 2020. *Egypt J Neurosurg*. 2020; 35(15). DOI: 10.1186/s41984-020-00086-7
6. Fukushima T, Nomaka Y. *Manual of Skull base Dissection*. Third edition. 2011; 420-421.
7. Hernesniemi J, Ishii K, Niemelä M, et al. Lateral supraorbital approach as an alternative to the classical pterional approach. *Acta Neurochir Suppl*. 2005; 94:17-21
8. Mori K, Yamamoto T, Nakao Y, et al. Lateral supraorbital keyhole approach to clip unruptured anterior communicating artery aneurysms. *Minim Invasive Neurosurg*. 2008;51(5):292-297.
9. Zhao X, Belykh E, Cavallo C, et al. Application of fluorescein fluorescence in vascular neurosurgery. *Front Surg*. 2019; 6:52.
10. Fukushima T, Nonaka Y. *Fukushima manual of skull base dissection*. Raleigh, NC: AF-Neuro Video; 1996.p. 426-427.
11. Świątnicki W, Komuński P. Intraoperative fluorescein videoangiography in cerebral aneurysm surgery - a preliminary study. *Pol Merkur Lekarski*. 2019; 47(281):183-186.
12. Suzuki K, Kodama N, Sasaki T, et al. Confirmation of blood flow in perforating arteries using fluorescein cerebral angiography during aneurysm surgery. *J Neurosurg*. 2007; 107(1):68-73.
13. Chalouhi N, Jabbour P, Ibrahim I, et al. Surgical treatment of ruptured anterior circulation aneurysms: comparison of pterional and supraorbital keyhole approaches. *Neurosurgery*. 2013; 72(3):437-41.
14. Park J. Supraorbital keyhole approach for intracranial aneurysms: Transitioning from concerns to confidence. *J Korean Neurosurg Soc*. 2020; 63(1):4-13.
15. Salma A, Alkandari A, Sammet S, Ammirati M. Lateral supraorbital approach vs pterional approach: an anatomic qualitative and quantitative evaluation. *Neurosurgery*. 2011; 68(2 Suppl):364-72.

Recibido: 28/04/2021

Aceptado: 04/11/2021