



# Glomerulopatía colapsante en un paciente con Covid-19. Reporte de caso

## Collapsing glomerulonephritis in a COVID-19 patient. Case report

Alaciel Palacios-Guillén <sup>1, a, 2; b, c</sup> , Enrique Hernández –Obando <sup>1, a</sup> , Carmen Asato-Higa <sup>3, d</sup> , César Sánchez-Sánchez <sup>4, e</sup> , Aracely Mejía-Valencia <sup>4, e</sup> , Julia Sumire-Umeres <sup>3, d</sup> 

### RESUMEN

La injuria renal aguda por glomerulopatía colapsante, presenta alta morbimortalidad, incluso con requerimiento de diálisis crónica; la Covid-19 es una de sus causas. Se presenta el caso de un paciente con Covid-19 y glomerulopatía colapsante. Varón de 17 años, sin antecedentes patológicos; con historia de cuatro meses de edema, orina espumosa y disminución del flujo urinario. Al examen: anasarca. Exámenes: creatinina 4,2 mg/dl, albumina 1,9 gr/dl, colesterol y triglicéridos aumentados; orina: proteinuria 6,7 gr/24h, leucocituria y hematuria con urocultivo negativo. Serología para VIH, sífilis y hepatitis negativos. Inmunología para lupus negativa, prueba rápida para la Covid-19 IgG (+). La biopsia renal mostró Glomeruloesclerosis Focal y Segmentaria, variante Colapsante. Recibió corticoides y ciclosporina. La creatinina mejoró, la proteinuria se mantiene >3 gr/24horas.

**PALABRAS CLAVE:** Glomeruloesclerosis focal y segmentaria, lesión renal aguda, edema.

### SUMMARY

Acute renal injury due to collapsing glomerulonephritis is associated with high morbidity and mortality, requiring chronic dialysis, COVID-19 is one of its causes. A 17-year-old male patient presented with a four-month history of edema, foamy urine and reduction in the urine flow; anasarca was observed at physical examination. Laboratory values showed creatinine 4,2 mg/dl; albumin 1,9 gr/dl; cholesterol and triglycerides were high; proteinuria 6,7 gr/24h: leucocyturia and hematuria with negative urine culture. Serologies for HIV, syphilis and hepatitis were negative. Studies for systemic lupus were negative. An antigenic test for SARS-CoV-2 was positive as well as an IgG. Renal Biopsy showed Focal and Segmental Glomerulosclerosis, Collapsing variant. He received corticosteroids and cyclosporine. Creatinine improved; proteinuria remained >3 gr/24 hours.

**KEYWORDS:** Glomerulosclerosis focal segmental, acute kidney injury, edema.

<sup>1</sup> Hospital Nacional Daniel Alcides Carrión. Lima Perú.

<sup>2</sup> Universidad Peruana Cayetano Heredia. Lima Perú.

<sup>3</sup> Laboratorios Integrados. Lima Perú.

<sup>4</sup> Universidad Nacional Mayor de San Marcos. Lima Perú.

<sup>a</sup> Médico Nefrólogo,

<sup>b</sup> Magíster en epidemiología clínica.

<sup>c</sup> Doctorando en Medicina

<sup>d</sup> Médico Patóloga.

<sup>e</sup> Médico Residente de Nefrología

## INTRODUCCIÓN

La glomeruloesclerosis focal y segmentaria (GEFS) es la traducción morfológica de la injuria del podocito. De acuerdo con la clasificación de Columbia se tienen patrones morfológicos como: GEFS clásica, y las variantes colapsante, Tip, celular y perihiliar<sup>(1)</sup>. La variante colapsante, se produce por desdiferenciación del podocito, y cursa con colapso de capilares glomerulares, hipertrofia e hiperplasia de podocitos y daño tubulointersticial grave. La causa es desconocida, se asocia a infecciones como VIH y Parvovirus<sup>(2)</sup>. Es causa frecuente de insuficiencia renal y requerimiento a corto plazo de diálisis crónica, por baja respuesta a la terapia<sup>(3)</sup>. Existen factores de susceptibilidad, que incluyen alelos de riesgo APOL1.<sup>(1)</sup>

En la actualidad, estamos frente a una nueva pandemia, la de la Covid-19. Según estimaciones de la Organización Mundial de la Salud (OMS), el número total de muertes asociadas directa o indirectamente a esta pandemia (descrito como “exceso de mortalidad”) entre el 1 de enero de 2020 y el 31 de diciembre de 2021 fue de aproximadamente 14,9 millones<sup>(4)</sup>. Si bien el compromiso más frecuente, es la neumonía; existe compromiso renal (proteinuria, hematuria o insuficiencia renal) en 75,5% de pacientes con Covid-19, lo que incrementa su mortalidad, siendo más frecuentes si la neumonía es más grave<sup>(5,6)</sup>. La incidencia de lesión renal aguda (LRA) asociada a la Covid-19, es difícil de estimar<sup>(7)</sup>, además que no es frecuente hacer biopsia renal a estos pacientes. Se postula la hipoperfusión renal secundaria a la infección, daño directo tubular por el virus, microangiopatía trombótica, y glomerulopatía colapsante asociada a la presencia del gen APOL1 (como en el VIH).<sup>(7,8)</sup>

La histología incluye colapso glomerular segmentario o global con hipertrofia e hiperplasia de podocitos suprayacentes<sup>(8,9)</sup>. Existen reportes con frecuencia variada de LRA en pacientes con infección por la Covid-19 (3 a 29%)<sup>(10,11)</sup>, reportándose hasta 45% de pacientes con recuperación de función renal.<sup>(5,12)</sup>

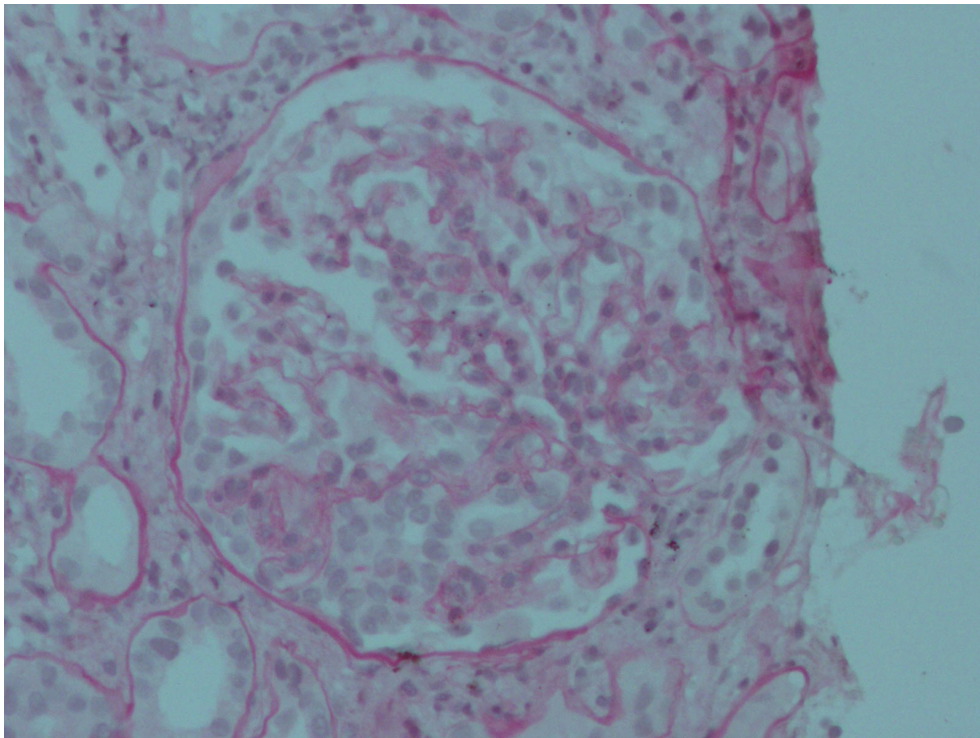
El objetivo fue presentar el caso de un paciente con glomerulopatía colapsante con serología positiva para la Covid-19.

## PRESENTACIÓN DEL CASO

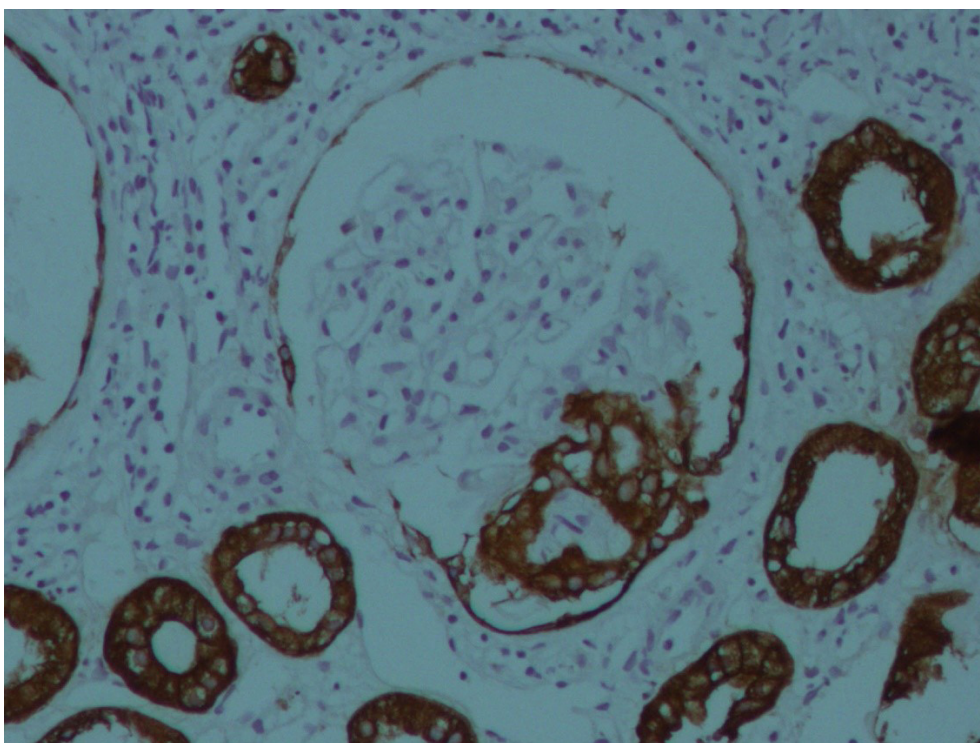
Varón de 17 años de edad, natural y procedente del Callao, estudiante, sin antecedentes patológicos; cursa con historia de cuatro meses de edema progresivo, desde miembros inferiores hasta ser generalizado, orina espumosa y disminución del flujo urinario, siendo internado en el hospital. Al examen físico se encontraba en regular estado, sobrehidratado, despierto, orientado. PA 100/60 mm Hg, FC 100x’, FR 20x’, S02 98%. Facies abotagada, en anasarca, edema blando que deja fovea 3+ en brazos y piernas, murmullo vesicular ausente en bases, abdomen distendido, signo de la oleada positivo. Los exámenes de laboratorio mostraron: Hb 17,6 gr/dl, leucocitos 8 860/μl, plaquetas 333 000/μl, creatinina 4,2 mg/dl (previa 1,1 mg/dl), urea 96 mg/dl, albúmina 1,9 gr/dl, colesterol 419 mg/dl, triglicéridos 267 mg/dl; ANA (-), AntiDNA (-), C3 normal, ANCA (-), AgsHB (-), AntiVHC (-), HIV (-). Prueba rápida para Covid-19 IgG (+). Orina: proteínas 2+, leucocitos 50–60 x campo, hematíes 7-10 x campo, urocultivo (-), proteinuria 6,7 gr/24h. La radiografía de tórax mostró efusión pleural bilateral, y ecografía renal fue normal.

Se realizó biopsia renal cuyo informe fue: “GEFS, variante Colapsante, 17 glomérulos, ninguno globalmente esclerosado. Glomérulos aumentados de tamaño, expansión e hiper celularidad mesangial, rigidez segmentaria de asas capilares, dos con colapso capilar, hipertrofia e hiperplasia de podocitos. Túbulos con degeneración turbia y atrofia focal. Intersticio con LMN (1+) y fibrosis mínima. Inmunohistoquímica: Panqueratina (+), CD68 (+), Vimentina (-), en podocitos. Inmunofluorescencia: IgG (-), IgM (-), IgA (-), C3 (-), C1q (-), Kappa (-) y Lambda (-)”. (Figuras 1 y 2).

Inició tratamiento con prednisona 60 mg/día VO, con mejoría del edema y de la función renal objetivada por la disminución de la creatinina a 1,9 mg/dl. Luego de cinco semanas, presentó peritonitis bacteriana espontánea (líquido ascítico: células 5 040, LMN 5%, PMN 95%), recibió tratamiento antibiótico con meropenem y piperacilina/Tazobactam durante 14 días. Se agregó ciclosporina 3 mg/kg/día, con disminución progresiva de la prednisona. La creatinina mejoró a 0,7 mg/dl, luego de cuatro semanas del inicio de ciclosporina; el examen de orina mostró mejora de la leucocituria, pero la proteinuria mantiene valores >3 gr/24horas.



**Figura 1.** Tinción H/E 400X. Glomérulo aumentado de tamaño, con área de expansión e hiper celularidad mesangial leve, rigidez segmentaria y colapso capilar, hipertrofia e hiperplasia de podocitos.



**Figura 2.** Inmunohistoquímica 400X: Panqueratina (+) en zona de colapso capilar y en túbulo renales, que presentan degeneración turbia.

## DISCUSIÓN

La glomerulopatía colapsante, es una podocitopatía que históricamente se asocia a infecciones por VIH y Parvovirus <sup>(2)</sup>. En los últimos años, se ha reportado casos de pacientes infectados por el virus SARS-Cov 2, que además de presentar compromiso respiratorio en diferente grado, presentan LRA que incrementa la morbimortalidad en este grupo de pacientes. <sup>(5)</sup>

El compromiso agudo de la función renal asociado a la infección por la Covid-19, se presenta como consecuencia de daño multifactorial, por daño directo en los podocitos y células tubulares proximales, injuria renal aguda, y glomerulopatía colapsante <sup>(13)</sup>. En el presente caso, el paciente presentó cuadro clínico compatible con LRA de curso rápidamente progresiva, histológicamente glomerulopatía colapsante.

Clínicamente, la LRA se puede presentar con necesidad de terapia de reemplazo renal, sobre todo en pacientes que cursan con algunas comorbilidades <sup>(14)</sup>. Existen además factores que condicionan a tener mayor riesgo de cursar con este tipo de podocitopatía, asociados a alelos de riesgo APOL 1 <sup>(1)</sup>. El presente caso no estuvo asociado a alguna comorbilidad, y no se realizó estudios genéticos para determinación de APOL 1.

Purva Sharma <sup>(9)</sup> en una serie de casos, reportó la mitad de los pacientes con hallazgo histológico de injuria renal aguda con compromiso tubular, y sólo uno de ellos con glomerulopatía colapsante, sin positividad de la inmunohistoquímica. En el presente caso, se evidenció la prueba de panqueratina positiva; aunque el estudio de Purva Sharma presentó hallazgos en microscopía electrónica, lo que no se pudo concretar en nuestro caso.

Shetty et al <sup>(15)</sup>, publicaron seis casos de pacientes con infección por la Covid-19 que cursaron con proteinuria en rango nefrótico, compromiso de función renal, y biopsia renal compatible con glomerulopatía colapsante, con el hallazgo de estar asociados al antecedente de tener ancestros de raza negra, que no es el caso de nuestro paciente.

Por otro lado, existen reportes de caso de LRA sin compromiso glomerular, como es el caso de 10 pacientes con LRA con enfermedad grave por la Covid-19, encontrándose hallazgos histológicos de necrosis tubular aguda, sin evidencia de presencia viral en el tejido renal mediante histoquímica y evaluación ultraestructural <sup>(16)</sup>. La biopsia renal de

nuestro caso evidencia compromiso glomerular, sin daño histológico compatible con compromiso tubular.

Un aspecto importante para determinar causalidad es la temporalidad; en la mayoría de las infecciones por virus que comprometen al riñón, el compromiso ocurre en el periodo de infección activa o muy cerca a esta. En este caso, el paciente no tenía la Covid 19 activa y tampoco podemos saber cuánto tiempo antes la tuvo.

El presente caso, tiene biopsia renal compatible con glomerulopatía colapsante, lo que indica una alta probabilidad de perpetuar la disfunción renal y requerir terapia de reemplazo renal como lo reporta Akilesh <sup>(17)</sup> en su estudio multicéntrico, en que la mayoría de los casos con glomerulopatía colapsante, tuvieron requerimiento de diálisis, a diferencia del caso que reportamos en el que no hubo necesidad de dicha terapia durante la evolución clínica, a pesar incluso de haber cursado con una infección sobreagregada que pudo haber empeorado el pronóstico renal como el pronóstico general (peritonitis bacteriana espontánea que mejoró luego de tratamiento antibiótico).

Respecto al manejo inmunosupresor, se desconocen las opciones de tratamiento óptimas para este tipo de patología podocitaria <sup>(18)</sup>. Nuestro paciente, mejoró la función renal lográndose valores de creatinina normales luego del inicio de ciclosporina; sin embargo, persiste aún proteinuria en rango nefrótico, lo cual sugiere que el compromiso podocitario se mantiene; teniendo en nuestro caso, la limitante de no tener datos de microscopía electrónica que nos corroboren esta hipótesis.

Concluimos que, la Covid-19 debe ser considerada como parte del estudio etiológico de los pacientes con LRA asociada a glomerulopatía colapsante.

### Declaración de financiamiento y de conflicto de intereses:

El reporte fue financiado por los autores. Además, declaran no tener conflicto de intereses laborales, económicos, institucional o personal, respecto al trabajo de investigación presentado.

### Contribución de autoría:

APG, EHO: Concepción y diseño del artículo; análisis e interpretación de datos; redacción del artículo; aprobación de la versión final. CSS, AMV: Recolección de resultados; redacción del artículo;

aprobación de la versión final. **CAH, JSU:** Redacción del artículo; revisión crítica del artículo; aprobación de la versión final.

**Correspondencia:**

Alaciel Melissa Palacios Guillén.  
 Avenida Juan de Aliaga 621. Dpto. 904. Torre I. Magdalena del mar Lima Perú. Teléfono 999647351.  
 Correo electrónico: melipg28@yahoo.com.

**REFERENCIAS BIBLIOGRÁFICAS**

1. Fogo AB. Causes and pathogenesis of focal segmental glomerulosclerosis. *Nat Rev Nephrol.* 2015 Feb; 11(2):76-87.
2. Schwimmer JA, Markowitz GS, Valeri A, Appel GB. Collapsing glomerulopathy. *Semin Nephrol.* 2003 Mar; 23(2):209-18.
3. Albaqumi M, Soos TJ, Barisoni L, Nelson PJ. Collapsing glomerulopathy. *J Am Soc Nephrol.* 2006 Oct; 17(10):2854-63.
4. PAHO/WHO | Pan American Health Organization [Internet]. El exceso de mortalidad asociada a la pandemia de la COVID-19 fue de 14,9 millones de muertes en 2020 y 2021 - OPS/OMS | Organización Panamericana de la Salud; [consultado el 27 de febrero de 2023]. Disponible en: <https://www.paho.org/es/noticias/5-5-2022-exceso-mortalidad-asociada-pandemia-covid-19-fue-149-millones-muertes-2020-2021>
5. Pei G, Zhang Z, Peng J, Liu L, Zhang C, Yu C, et al. Renal Involvement and Early Prognosis in Patients with COVID-19 Pneumonia. *J Am Soc Nephrol.* 2020 Jun; 31(6):1157-1165.
6. Yang X, Jin Y, Li R, Zhang Z, Sun R, Chen D. Prevalence and impact of acute renal impairment on COVID-19: a systematic review and meta-analysis. *Crit Care.* 2020 Jun 18; 24(1):356.
7. Farouk SS, Fiaccadori E, Cravedi P, Campbell KN. COVID-19 and the kidney: what we think we know so far and what we don't. *J Nephrol.* 2020 Dec; 33(6):1213-1218.
8. Nasr SH, Kopp JB. COVID-19-Associated Collapsing Glomerulopathy: An Emerging Entity. *Kidney Int Rep.* 2020 May 4; 5(6):759-761.
9. Sharma P, Ng JH, Bijol V, Jhaveri KD, Wanchoo R. Pathology of COVID-19-associated acute kidney injury. *Clin Kidney J.* 2021 Jan 24; 14(Suppl 1): i30-i39.

10. Sharma Y, Nasr SH, Larsen CP, Kemper A, Ormsby AH, Williamson SR. COVID-19-Associated Collapsing Focal Segmental Glomerulosclerosis: A Report of 2 Cases. *Kidney Med.* 2020 Jun 6; 2(4):493-497.
11. Cheng Y, Luo R, Wang K, Zhang M, Wang Z, Dong L, et al. Kidney disease is associated with in-hospital death of patients with COVID-19. *Kidney Int.* 2020 May; 97(5):829-838.
12. Nadim MK, Forni LG, Mehta RL, Connor MJ Jr, Liu KD, Ostermann M, et al. COVID-19-associated acute kidney injury: consensus report of the 25th Acute Disease Quality Initiative (ADQI) Workgroup. *Nat Rev Nephrol.* 2020 Dec; 16(12):747-764.
13. Ahmadian E, Hosseiniyan Khatibi SM, Razi Soofiyani S, Abediazar S, Shoja MM, Ardalan M, et al. Covid-19 and kidney injury: Pathophysiology and molecular mechanisms. *Rev Med Virol.* 2021 May; 31(3): e2176.
14. D'Marco L, Puchades MJ, Romero-Parra M, Gorriz JL. Diabetic Kidney Disease and COVID-19: The Crash of Two Pandemics. *Front Med (Lausanne).* 2020 May 6; 7:199.
15. Shetty AA, Tawhari I, Safar-Boueri L, Seif N, Alahmadi A, Gargiulo R, et al. COVID-19-Associated Glomerular Disease. *J Am Soc Nephrol.* 2021 Jan; 32(1):33-40
16. Sharma P, Uppal NN, Wanchoo R, Shah HH, Yang Y, Parikh R, et al. Nephrology COVID-19 Research Consortium. COVID-19-Associated Kidney Injury: A Case Series of Kidney Biopsy Findings. *J Am Soc Nephrol.* 2020 Sep; 31(9):1948-1958.
17. Akilesh S, Nast CC, Yamashita M, Henriksen K, Charu V, Troxell ML, et al. Multicenter Clinicopathologic Correlation of Kidney Biopsies Performed in COVID-19 Patients Presenting with Acute Kidney Injury or Proteinuria. *Am J Kidney Dis.* 2021 Jan; 77(1):82-93. e1.
18. Gupta RK, Bhargava R, Shaikat AA, Albert E, Leggat J. Spectrum of podocytopathies in new-onset nephrotic syndrome following COVID-19 disease: a report of 2 cases. *BMC Nephrol.* 2020 Aug 4; 21(1):326.

<p><b>Recibido:</b> 10/09/2022  <b>Aceptado:</b> 22/12/2022</p>
---