




Estriatopatía diabética

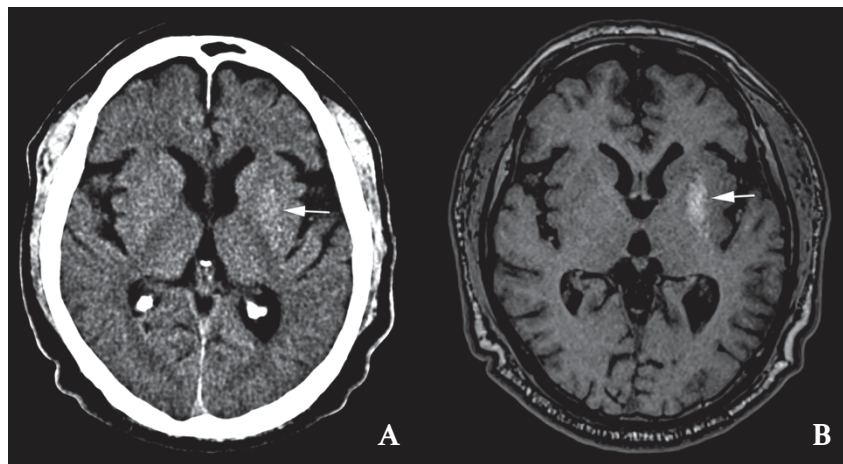
Diabetic striatopathy

Elder Silva^{1,a} , Candy Valencia-Choque^{1,a} , Jheferson Contreras-Grande^{1, 2,a} 

¹ RESOCENTRO. Lima, Perú.

² Instituto Nacional de Ciencias Neurológicas. Departamento de Investigación, Docencia y apoyo al diagnóstico por imágenes. Lima, Perú.

^a Médico especialista en Radiología.



Varón de 71 años con diagnóstico de diabetes mellitus descompensada, acudió por movimientos involuntarios en miembros superior e inferior derechos de dos meses de evolución. En la tomografía cerebral sin contraste (A), se observó una tenue hiperdensidad en el núcleo lenticular izquierdo (flecha). En la imagen axial ponderada en T1 (B) de la resonancia magnética se observó hiperintensidad en el núcleo lenticular izquierdo (flecha). La estriatopatía diabética también conocida como hemicorea inducida por hiperglucemia no cetósica es una rara complicación de la diabetes mellitus, la edad promedio de presentación es a los 71 años. Los hallazgos imagenológicos son casi patognomónicos y muestran una afectación del núcleo estriado unilateral, contralateral al lado afectado; su diagnóstico y manejo oportuno son importantes dado que puede ser completamente reversible en un alto porcentaje de pacientes.

A 71-year-old male with decompensated diabetes attended for involuntary movements in his right upper and lower limbs of two-month duration. The non-contrast CT scan (A) showed a fine hyperdensity in the left lenticular nucleus (arrow). The axial T1 image of the magnetic resonance (B) showed the same findings (arrow). Diabetic striatopathy, also known as non-cetotic hyperglycemia-induced hemichorea, is a rare complication of diabetes; the mean age to debut is 71 years. Image findings are almost pathognomonic and consist of contralateral affection of the striatum nucleus. Early diagnosis and prompt initiation of treatment are crucial as this condition is reversible in many patients.

Citar como:

Silva E, Valencia-Choque C, Contreras-Grande J. Estriatopatía diabética. Rev Méd Hered. 2024; 35(3): 176. DOI: 10.20453/rmh.v35i3.5499

Recibido: 19/06/2024
Aceptado: 25/07/2024



Artículo de acceso abierto, distribuido bajo los términos de la Licencia Creative Commons Atribución 4.0 Internacional.

© Los autores
© Revista Médica Herediana