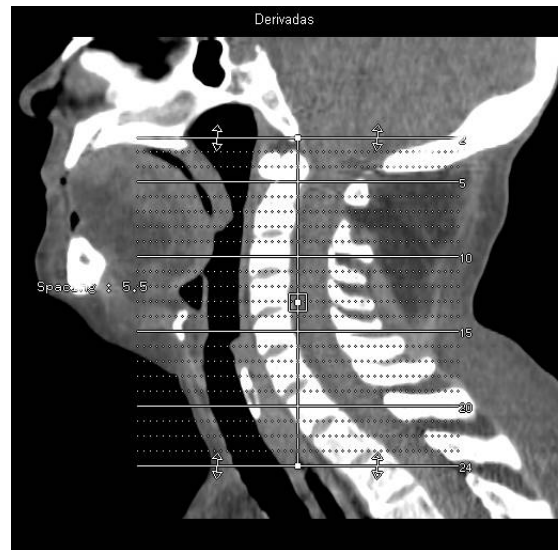
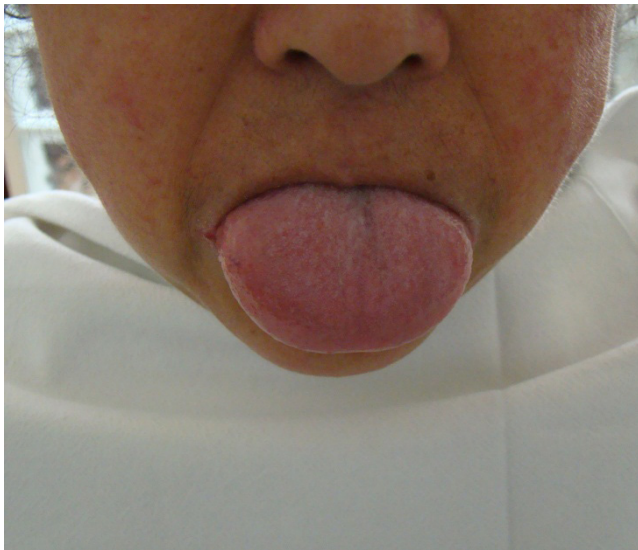


Macroglosia.

Macroglossia.

Andrea C. Rivas-Nieto¹, Germán Málaga²



Mujer de 50 años con artritis reumatoide (AR) de 25 años de evolución, en corticoterapia crónica. Se le diagnosticó amiloidosis sistémica secundaria a la enfermedad de fondo y se le realizó tiroidectomía por infiltración de amiloide en la glándula, 18 meses antes. La paciente fue hospitalizada por sensación de cuerpo extraño en la garganta y dificultad progresiva al hablar y al deglutir. Al examen físico se evidenció aumento del volumen del cuello, macroglosia y protrusión de la lengua. La tomografía mostró aumento de volumen de la lengua, que excedía la cavidad oral, y de varias estructuras cervicales. La macroglosia se observa aproximadamente en 20% de pacientes con amiloidosis y puede traer complicaciones para el habla y la alimentación como ilustra el cuadro de esta paciente. Otras causas frecuentes de macroglosia son congénitas, tumorales o endocrinológicas, como el Síndrome de Down, hemangioma, linfangioma, acromegalia y cretinismo.

A 50-year old female patient with a 25-year history of rheumatoid arthritis treated with steroids was admitted for feeling a foreign body in the throat and progressive difficulty in speaking and swallowing. She had been diagnosed of systemic secondary amyloidosis that required thyroidectomy due to infiltration of the thyroid gland 18 months before. The physical examination revealed macroglossia that extended beyond the oral cavity. Macroglossia is observed in approximately 20% of patients with amyloidosis and may complicate swallowing and speaking as in this patient. Other causes of macroglossia include congenital diseases, tumors, endocrine diseases, Down syndrome, hemangioma, acromegaly and cretinism.

¹ Estudiante de Medicina. Facultad de Medicina Alberto Hurtado. Universidad Peruana Cayetano Heredia. Sociedad Científica de Estudiantes de Medicina Cayetano Heredia. Lima, Perú

² Médico Internista. Hospital Nacional Cayetano Heredia. Profesor Asociado, Facultad de Medicina Alberto Hurtado. Universidad Peruana Cayetano Heredia. Lima, Perú