

Pielonefritis enfisematosa: Reporte de dos casos y revisión de la literatura.

Emphysematous pyelonephritis: Report of two cases and review.

Piedra Valoy Idalia¹, Medina Holguin José L¹, Varela Pinedo Luis^{2,7}, Zegarra Montes Luis^{3,7}, Melgarejo Zevallos Weymar^{4,7}, Medina Ninaconcor Raúl^{4,7}, Del Castillo Mory Alfonso⁴, Miyahira Arakaki Juan^{5,7}, Ferrufino Llach Juan^{6,7}, Mayo Simon Nancy⁶.

RESUMEN

Presentamos dos pacientes mujeres diabéticas con Pielonefritis enfisematosa bilateral atendidas en nuestro hospital. Ambas tenían más de 50 años de edad. El diagnóstico se realizó por la presencia de gas a nivel de ambos riñones, en la tomografía axial computarizada (TAC) abdominal. Una de las pacientes fue sometida a nefrectomía bilateral y la otra a nefrectomía derecha. Ambas pacientes tuvieron mala evolución pese al tratamiento antibiótico y quirúrgico. Debido a su alta mortalidad hacemos énfasis en el diagnóstico y tratamiento precoz. (*Rev Med Hered 2007;18:212-217*).

PALABRAS CLAVE: Pielonefritis enfisematosa, diabetes, infección urinaria, insuficiencia renal

SUMMARY

We report two diabetic women over 50 years old with bilateral emphysematous pyelonephritis attended in our hospital. Diagnosis was confirmed by the presence of gas in the renal parenchyma on abdominal CT scan. Bilateral nephrectomy was performed in one patient and right nephrectomy in the other one. Both cases had unfavourable evolution despite surgical treatment and antibiotic therapy. Due to its high mortality we make emphasis in the diagnosis and precocious treatment. (*Rev Med Hered 2007;18:212-217*).

KEY WORDS: Emphysematous pyelonephritis, diabetes, urinary tract infection, renal failure.

¹ Médico Residente, Universidad Peruana Cayetano Heredia. Lima, Perú.

² Médico Asistente, Dpto. Medicina, Hospital Nacional Cayetano Heredia. Lima, Perú.

³ Jefe de Servicio de Urología, Hospital Nacional Cayetano Heredia. Lima, Perú.

⁴ Médico Asistente, Servicio de Urología, Hospital Nacional Cayetano Heredia. Lima, Perú.

⁵ Médico Asistente, Servicio de Nefrología, Hospital Nacional Cayetano Heredia. Lima, Perú.

⁶ Médico Patólogo, Dpto. de Patología, Hospital Nacional Cayetano Heredia. Lima, Perú.

⁷ Profesor de la Facultad de Medicina Alberto Hurtado de la Universidad Peruana Cayetano Heredia. Lima, Perú.

INTRODUCCION

La Pielonefritis Enfisematosa (PNE) es una infección renal grave, de presentación aguda, caracterizada por necrosis, abscesos y gas en el parénquima renal, en el sistema colector o en el tejido perirrenal. La enfermedad es poco frecuente pero con elevada mortalidad debido a complicación séptica. Por lo general se presenta en mujeres adultas y en diabéticos (1-4). Usualmente afecta a un riñón; la pielonefritis enfisematosa bilateral es rara (5).

Presentamos estos casos como un aporte a la escasa casuística mundial.

Caso clínico 1

Mujer de 54 años con antecedentes de diabetes mellitus de 20 años de evolución e hipertensión arterial de 1 año de evolución, ambos con tratamiento irregular. Quince días antes del ingreso, acudió al servicio de emergencia de un centro hospitalario manifestando malestar general, hiporexia, náuseas sin vómitos y disminución del flujo urinario. Además, refería disuria y poliaquiuria, mareos, astenia y debilidad general. Se le inició tratamiento con la presunción diagnóstica de diabetes mellitus descompensada e infección urinaria; en la evolución presentó anuria lo que motivó su traslado al Hospital Nacional Cayetano Heredia. Al ingreso el examen físico mostró PA: 140/90, FC: 96x', T: 37,2 °C y peso en 60Kg. La paciente estaba hidratada con bradipsiquia, la piel estaba tibia con palidez moderada, había edema abdominal y en tercio inferior de piernas. La puño percusión lumbar era positiva bilateral con predominio del lado izquierdo y presentaba flapping (++) . Los exámenes de laboratorio mostraron: Hematocrito 24%, leucocitos 17 700 (6 % abastoados), plaquetas 130 000/mm³, INR 1,08, glucosa 287 mg/dl, creatinina 5,3mg/dl, urea 154 mg/dl, sodio 131 mEq/L, potasio 4,75 mEq/L, cloro 107 mEq/L, proteínas totales 5,1 gr/dl, albúmina 1,9 gr/dl. Los gases arteriales mostraron acidosis metabólica pura con pH 7,33 y HCO₃⁻ 16,2 mEq/L. En el examen de la orina había hematuria 50-100 x campo, cetonas (+), proteínas (+) y glucosa (+).

La ecografía abdominal reveló presencia de múltiples imágenes en anillo a nivel de pelvis y grupos caliciales, sugestivos de gas, en el riñón derecho. La TAC de abdomen mostró imágenes de aspecto gaseoso en ambos riñones, a predominio izquierdo y de localización preferentemente cortical (Figura N°1a). Se le inició tratamiento antibiótico con ceftriaxona y metronidazol y, terapia de reemplazo renal. Al sétimo día se le realizó una TAC abdominal de control la que

mostró ambos riñones con densidad heterogénea principalmente en sus polos superiores, predominando el componente hipodenso, con presencia a este nivel de pequeñas imágenes de aspecto gaseoso mayormente en el lado izquierdo (Figura N°1b). En vista de estos hallazgos se decidió el tratamiento quirúrgico, realizándosele nefrectomía bilateral. Macroscópicamente, los riñones tenían múltiples cavidades (Figura N°2), con presencia de pus en ambos riñones, aproximadamente 70cc y 120cc en el riñón derecho e izquierdo, respectivamente; así como tejido inflamatorio perirrenal. El estudio anatomopatológico mostró extensas áreas de necrosis y tejido inflamatorio purulento (Figuras N°3a y 3b). En el cultivo de la secreción se aisló *Staphylococcus aureus*. Finalmente, debido al desarrollo de shock séptico, la paciente falleció a los 46 días de su hospitalización (34 días postoperatorios).

Caso clínico 2

Mujer de 67 años de edad con antecedente de diabetes mellitus de 12 años de evolución, sin control ade-

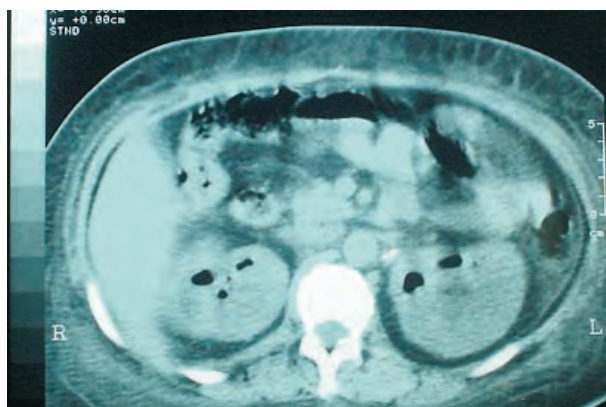

Figura N°1a. Presencia de gas en ambos riñones, a predominio izquierdo y de localización cortical.

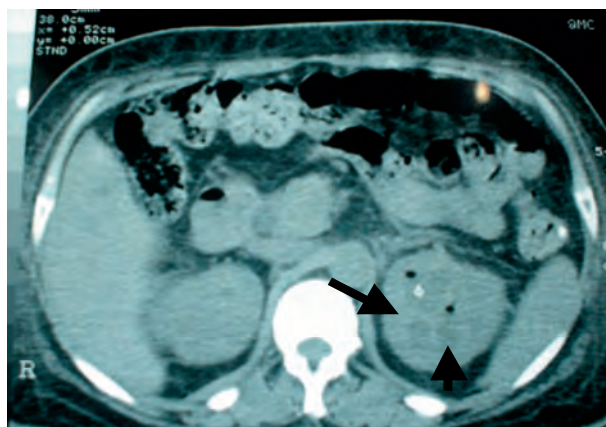


Figura N°1b. TAC control al 7º día de tratamiento antibiótico. Hay disminución del gas, pero se observa zonas hipodensas de necrosis (Flechas)

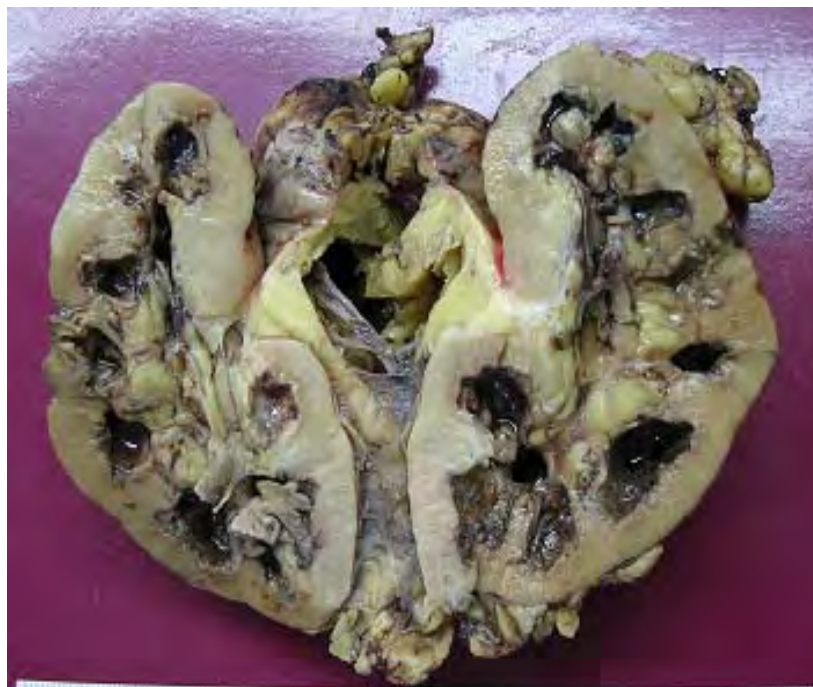

Figura N°2. Pieza anatómica, se observa múltiples cavidades y destrucción del parénquima.

cuado. Tres días antes del ingreso acudió al servicio de emergencia de un centro hospitalario manifestando malestar general, dolor abdominal, hiporexia, náuseas, vómitos y mialgias. Además, presentó fiebre de 39°C, disuria, poliaquiuria, disminución del flujo urinario y debilidad general, siendo transferida al Hospital Nacional Cayetano Heredia con el diagnóstico de apendicitis aguda. Se evidencia una glucosa sérica en 686mg/dl y de inicio fue enfocada como un cuadro de cetoacidosis diabética con infección urinaria e insuficiencia renal, por lo que se inició insulinoterapia y antibióticoterapia

en la unidad de cuidados intensivos antes de completar estudios radiológicos. El examen físico mostró: PA: 120/80, FC 82x', FR 28x', T 37,2°C; mal estado general y nutricional y deshidratada. Palidez terrosa, piel seca, con equimosis en zona de venopunción; edema de pared abdominal y en miembros inferiores. La mucosa oral estaba seca y la lengua depapilada. En tórax y pulmones, habían crepitantes basales a predominio del hemitorax izquierdo; el abdomen era globuloso, había resistencia a la palpación en hemiabdomen derecho, con dolor a la palpación profunda y los ruidos

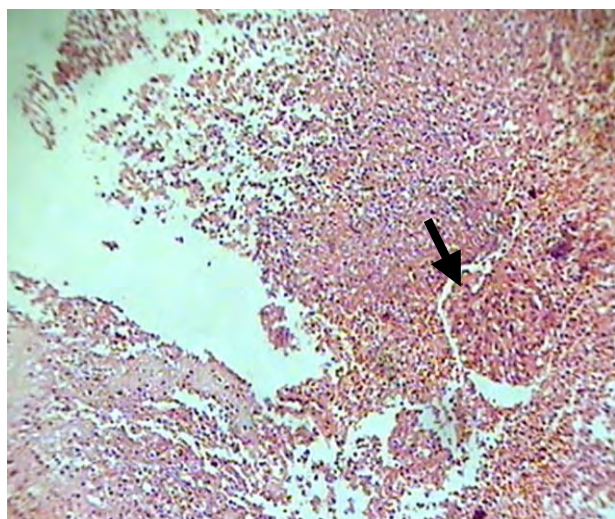


Figura N° 3a. Pared de una de las cavidades, se reconoce un glomérulo (Flecha) rodeado por tejido necrótico con células inflamatorias. En la esquina izquierda se observa la luz de la cavidad con tejido necrótico y pus.

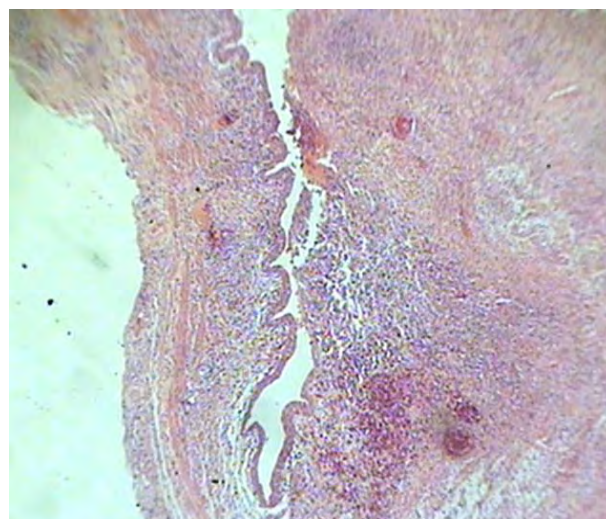


Figura N°3b. La pared ureteral con reacción inflamatoria purulenta y destrucción del urotelio.

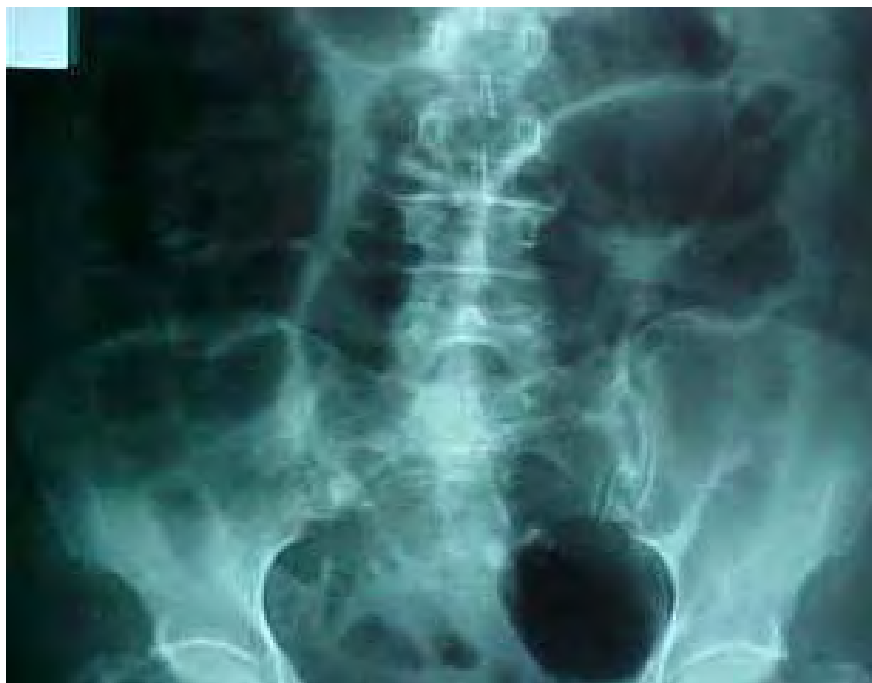

Figura N°4. Radiografía simple de abdomen muestra una imagen de aspecto gaseoso en el hipocondrio y flanco derecho, que impresionaba como asa dilatada.

hidroaéreos estaban presentes, puño percusión lumbar derecha era positiva.

Los exámenes de laboratorio mostraron: Hematocrito 33%, Leucocitos 12200 (8% abastoados), Plaquetas 100 000/mm³, glucosa 686mg/dl, creatinina 3.3mg/dl, sodio 118 mEq/L, potasio 4.22 mEq/L Gases arteriales: pH 7,26 HCO₃⁻ 12,9 mEq/L. En el examen de la orina había hematuria >100 x campo, cetonas (+), proteínas (+) y glucosa (+).

La radiografía simple de abdomen mostró una imagen de aspecto gaseoso en el hipocondrio y flanco derecho, que impresionaba como asa dilatada (Figura N°4). Con este hallazgo y la persistencia de dolor abdominal, la paciente fue sometida a laparotomía exploratoria, no encontrándose alteraciones significativas.

Se le realizó una TAC abdominal que mostró riñón derecho con extensas áreas de aspecto gaseoso, asociado a colección líquida perirenal parietocólica y perihepática del mismo lado, y el riñón izquierdo era hipoplásico (Figura N°5).

La paciente fue intervenida quirúrgicamente realizándosele nefrectomía derecha, el riñón tenía múltiples cavidades y secreción purulenta en aproximadamente 100 cc (Figura N°6). El cultivo de la secreción fue positivo a *Candida tropicalis*. En el postoperatorio,

la paciente desarrolló neumonía nosocomial, falleciendo a los 13 días de su hospitalización (7° día postoperatorio).

DISCUSIÓN

La Pielonefritis enfisematosa es una infección bacteriana poco frecuente caracterizada por producción de gas en el parénquima renal, sistema colector y tejido perirenal. Entre 80 y 100% de los casos, según las series, se asocia a diabetes mellitus no controlada (1-4). En no diabéticos se asocia a uropatía obstructiva severa (2,6). Es más frecuente en mujeres mayores de 50 años y generalmente es unilateral (1,2). El compromiso bilateral ocurre en alrededor del 5% de los casos y se asocia a elevada mortalidad (1-3).

La *E.coli*, es el organismo más común, se encuentra entre el 70 y 90% de los casos (1-3), seguido de *Klebsiella pneumoniae* (1,2). Otros microorganismos como *Proteus mirabilis*; *Acinetobacter*, *Candida albicans* y *Aspergillus* se han aislado en algunos pacientes (1,2,7).

Los síntomas de presentación más frecuentes son fiebre, dolor abdominal y en flanco y piuria, síntomas similares a una pielonefritis aguda (1,2,8). Sin embargo, letargia y confusión, shock, disminución de la función renal y trombocitopenia, pueden ser la presentación inicial, especialmente en las formas severas (1,2).

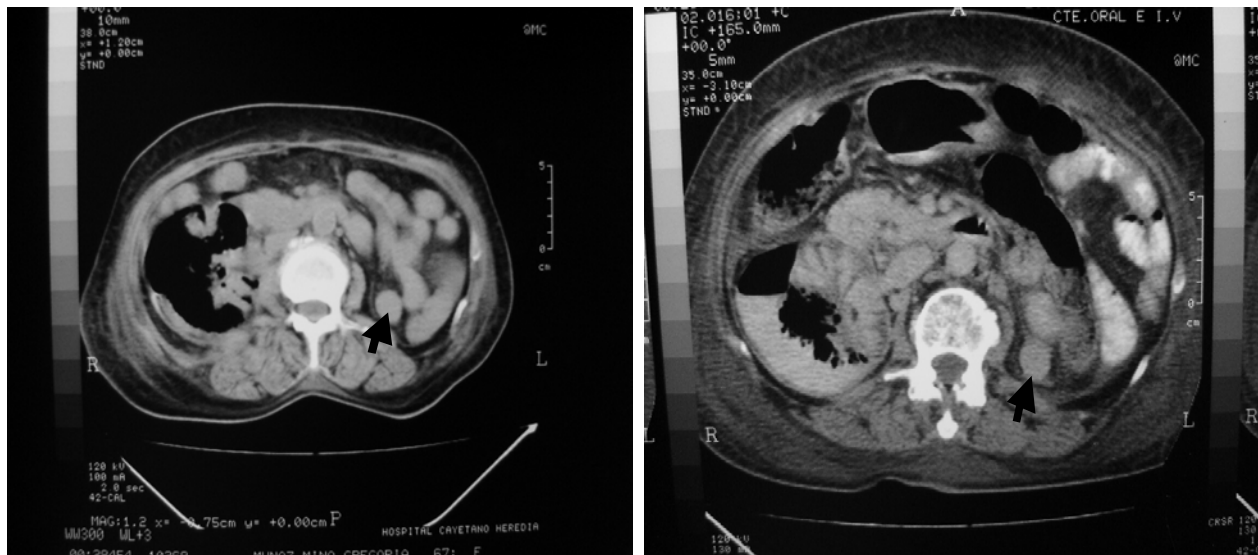


Figura N°5. TAC abdominal del segundo paciente, muestra riñón derecho aumentado de tamaño con extensas áreas de presencia de gas, además colección líquida perirenal, parietocólica y perihepática del mismo lado, y el riñón izquierdo hipoplásico (Flechas).

Cetoacidosis es una forma de presentación infrecuente (9). Una de nuestras pacientes se presentó como cetoacidosis diabética.

El diagnóstico raramente se establece por la clínica y los datos de laboratorio; siendo necesario la realización de estudios de imágenes. La tomografía axial computarizada (TAC) es el estudio con mayor sensibilidad para el diagnóstico (1-4).

Sobre la formación de gas aun no existe una explica-

ción aceptada. Se ha propuesto la teoría de la fermentación de la glucosa por los microorganismos (2), sin embargo, Yang WH y Shen NC (10), han propuesto que además el transporte disminuido de gas producido por el rápido catabolismo, conlleva a acumulación de gas en el tejido, la que se expande gradualmente y crea una burbuja de gas. La fisiopatología no es clara, sin embargo los factores involucrados en la patogénesis de la PNE son: 1) Niveles tisulares de glucosa elevados; 2) presencia de bacterias fermentadoras de glucosa; 3) disminución de la perfusión tisular; 4) altera-

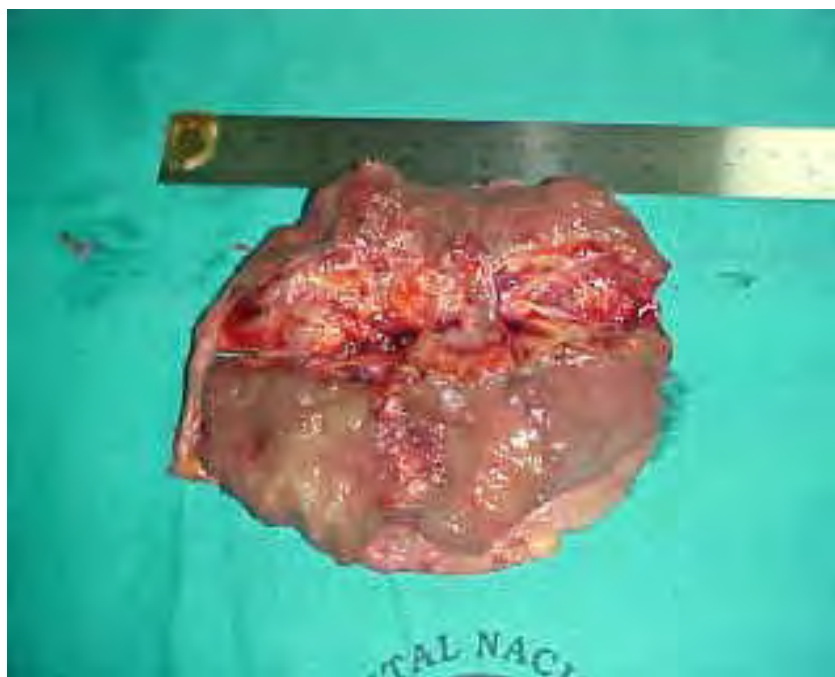


Figura N°6. Pieza operatoria de la segunda paciente.

ción en los mecanismos de defensa del huésped y; 5) obstrucción de la vía urinaria, en pacientes no diabéticos (1).

Se han propuesto varias formas de clasificación con el fin de determinar el pronóstico. Wan et al (11), describió dos clases de PNE según los hallazgos de la TAC, el tipo I asociado a necrosis parenquimal más extensa, curso clínico fulminante y mas alta mortalidad, que el tipo II. Huang et al (2), clasifica en: Clase I: gas limitado al sistema colector (pielitis enfisematosa), Clase II: gas en el parénquima renal sin extensión hacia el tejido perirrenal, Clase IIIA: extensión del gas hacia el espacio perinéfrico, Clase IIIB: extensión del gas hacia el espacio pararenal y Clase IV: afectación bilateral; cada una de las cuales tiene diferente evolución clínica y mortalidad. Las formas mas benignas son las clases I y II.

Wan et al (12), en otro estudio para evaluar factores de mal pronóstico, encontraron que la presencia de trombocitopenia menor de 60 000 /mm³ y creatinina mayor de 1,4 mg/dl se asociaron con mayor mortalidad, tanto en el tipo I como en el tipo II.

El tratamiento incluye antibioticoterapia agresiva y tratamiento quirúrgico. Con terapia antibiótica sola, la mortalidad es entre 30 y 40% (1,2). En el estudio de Huang et al (2), los pacientes de las clases I y II tratados con terapia antibiótica y drenaje percutáneo (DPC), sobrevivieron; 85% de los pacientes de clases III y IV con menos de dos factores de riesgo (trombocitopenia, insuficiencia renal, alteración de la conciencia y shock) tuvieron evolución satisfactoria con terapia combinada con antibióticos y DPC y, en los pacientes con clases III y IV con más de dos factores de riesgo, alrededor de 72% fueron a nefrectomía por falla de la terapia combinada con antibióticos más DPC con una mortalidad de 50%, a pesar del tratamiento radical. Otros estudios muestran resultados favorables solo con antibioticoterapia y DPC (13-15). Finalmente un reporte reciente, muestra buen resultado en un paciente con pielonefritis enfisematosa bilateral, solo con tratamiento antibiótico (16).

Los dos casos presentados, una correspondió a PNE clase IV y ambas presentaban insuficiencia renal con niveles de creatinina sérica > 3,0 mg/dl, situaciones asociadas con alta mortalidad.

Correspondencia:

Dr. Idalia Piedra

Correo electrónico: chirrypv@yahoo.com

REFERENCIAS BIBLIOGRÁFICAS

1. Tang HJ, Li CM, Yen MY, et al. Clinical characteristics of emphysematous pyelonephritis. *J Microbiol Immunol Infect* 2001; 34:125-130.
2. Huang JJ, Tseng C. Emphysematous pyelonephritis. Clinoradiological classification, management, prognosis, and pathogenesis. *Arch Intern Med* 2000; 160:797-805.
3. Shokeir AA, El Azab M, Moshe T, et al. Emphysematous pyelonephritis: A 15- year experience with 20 cases. *Urology* 1997; 49:343-346.
4. Ahlering TE, Boyd SD, Hamilton CL, et al. Emphysematous pyelonephritis: A 5-years experience with 13 patients. *J Urol* 1985; 134:1086-1088.
5. Lim CS, Kim WB, Kim YS, et al. Bilateral emphysematous pyelonephritis with perirenal abscess cured by conservative therapy. *J Nephrol* 2000; 13: 155-158.
6. Singh I, Pachisia SS, Kumar S, Arora VK, Kumar P. Emphysematous pyelonephritis: A consequence of adenocarcinoma of urinary bladder in a nondiabetic patient. *J Postgrad Med* 2005;51:324-325
7. Ahmad M. Emphysematous pyelonephritis due to aspergillus fumigatus - a case report. *J Nephrol* 2004; 17: 446-448.
8. Patel NP, Lavengood RW, Fernández M, Ward JN, Walzak MP. Gas-forming infections in genitourinary tract. *Urology* 1992; 39:341-345.
9. Jain SK, Agarwal N, Chaturvedi SK. Emphysematous pyelonephritis: a rare presentation. *J Postgrad Med* 2000;46:31-2.
10. Yang WH, Shen NC. Gas forming infection of the urinary tract: An investigation of fermentation as a mechanism. *J Urol* 1990; 143:960-4.
11. Wan Y, Lee TY, Bullard MJ, Tsain CC. Acute gas-producing bacterial renal infection: Correlation between imaging findings and clinical outcome. *Radiology* 1996; 198:443-8.
12. Wan YL, Lo SK, Bullard MJ, Chang PL, Lee TY. Predictors of outcome in emphysematous pyelonephritis. *J Urol* 1998; 159:369-73.
13. Hudson MA, Weyman PJ, Van Der Vliet AH, et al. Emphysematous pyelonephritis: Successful management by percutaneous drainage. *J Urol* 1986; 136:884-886.
14. Maing-Tan C, Chung-Nung H, Yii-Her C, Chun-Hsiung H, Chin-Pei C, Gin-Chung L Percutaneous drainage in the treatment of emphysematous pyelonephritis: 10-year experience. *J Urol* 1997; 157:1569-1573.
15. Rathod KR, Narlawar RS, Garg A, Lolge S. Percutaneous conservative management of emphysematous pyelonephritis. *J Postgrad Med* 2001;47:66-66
16. Flores G, Nellen H, Magana F, Calleja J. Acute bilateral emphysematous pyelonephritis successfully managed by medical therapy alone: A case report and review of the literature. *BMC Nephrol.* 2002; 3: 4-7.

Recibido: 11/10/06
Aceptado para publicación: 18/10/07